Internist (1986) 27:552–565

Der Internist
© Springer-Verlag 1986

Überflüssige kardiologische Diagnostik

K. Theisen, Ch. Angermann, S. Silber, M. Weber und H. Jahrmärker
Medizinische Klinik Innenstadt der Universität München

Entscheidend für die Frage, ob eine diagnostische Maßnahme überflüssig ist, ist ihr Stellenwert für eine Sicherung der Diagnose und die darauf aufbauende individuelle Therapieentscheidung und Abschätzung der Prognose. Überflüssig können diagnostische Maßnahmen durch methodische Limitationen oder unzureichenden bzw. unnötigen Informationsgewinn werden. Bei einem Patienten mit typischer schwerer Angina pectoris und entsprechender Risikostruktur rechtfertigt z.B. die mögliche therapeutische Konsequenz den frühzeitigen Einsatz der invasiven Diagnostik unter Umgehung nichtinvasiver für die Diagnose durchaus aussagefähiger Untersuchungen.

Unsere Ausführungen zur kardiologischen Diagnostik bzw. überflüssigen Diagnostik beziehen sich nicht auf die grundlegenden allgemeinen diagnostischen Maßnahmen wie Anamnese, klinischen Untersuchungsbefund, Labor, Ruhe-EKG und Röntgen-Thoraxuntersuchung des Herzens. Vielmehr sind Spezialuntersuchungen wie Ultraschall, Belastungs-EKG und szintigraphische Methoden, Doppler-Untersuchungen, Langzeit-EKG, elektrophysiologische Stimulationsverfahren, Computertomographie sowie invasive diagnostische Maßnahmen angesprochen.

Ultraschall-Echokardiographie und -Doppleruntersuchungen

Die Untersuchung des Herzens mit Ultraschall ist durch drei verschiedene sich ergänzende Methoden möglich. Die eindimensionale TM-Echokardiographie eignet sich wegen ihrer hohen zeitlichen und räumlichen Auflösung besonders gut für quantitative Messungen, z.B. die Bestimmung von Wanddicke und Durchmesser des linken Ventrikels. Die zweidimensionale (2D) Echokardiographie erlaubt die anatomisch korrekte Darstellung des Herzens in multiplen Schnittebenen. Die räumliche Wiedergabe ermöglicht die Analyse der globalen und regionalen Pumpfunktion und der herznahen Gefäßabschnitte. In der Diagnostik kardialer Vitien sind pathologische Bewegungsmuster der Klappen sowie endokarditische Auflagerungen und die Destruktion von Klappensegeln darstellbar. Die primären Veränderungen der Klappenmorphologie und -funktion können dabei ebenso dokumentiert werden wie Ventrikel und Vorhöfe betreffende Sekundärfolgen von Klappenerkrankungen, Hypertrophie und Dilatation. Die Doppler-Echokardiographie gibt Aufschluß über die Strömungsverhältnisse des Blutes. Mittels gepulster und kontinuierlicher Schalltechnik können Blutflußrichtung, Geschwindigkeit und Strömungscharakter bestimmt werden [23, 28]. Die zweidimensionale Farbdoppler-Echokardiographie eröffnet darüber hinaus die Möglichkeit, auf nichtinvasivem Wege Anomalien des Blutflusses sichtbar zu machen und in ihrem Ausmaß abzuschätzen. Der genaue Stellenwert dieser neuen Verfahren muß jedoch noch abgewartet werden.

Gemeinsames Merkmal aller wichtigen nichtinvasiven Untersuchungstechniken ist die weitgehende Risikofreiheit der Anwendung [22]. Ein besonderer Vorteil der Echokardiographie ist ihre beliebige Wiederholbarkeit bei geringer Belästigung des Patienten. Die Indikation zur Echokardiographie wird daher großzügig gestellt. Sie reicht von der grundsätzlichen Frage, ob bei unklaren Beschwerden überhaupt eine Herzerkrankung besteht, bis hin zur differenzierten Analyse kongenitaler Malformation des Herzens, bei denen die Aussagekraft echokardiographischer Methoden gelegentlich die invasiver Verfahren übertrifft. In Tabelle 1 wird die diagnostische Wertigkeit der wichtigen bildgebenden Untersuchungsverfahren bei verschiedenen Herzerkrankungen verglichen.

Methodische Limitationen bestehen bei der Beurteilung der hämodynamischen Wirksamkeit von Koronarstenosen. Hier ist die Methode für die Routineuntersuchung überflüssig. Obwohl in vergleichenden Studien auch mit Hilfe der Belastungsechokardiographie gute diagnostische Ergebnisse erzielt wurden [88], hat sich dieses Verfahren nicht durchsetzen können, wohl auch, weil es wegen schlechter Schallbarkeit nicht bei allen Patienten anwendbar ist. Echokardiographische Untersuchungen zur Beurteilung von Anomalien der globalen und segmentalen Ventrikelkontraktion ergeben zwischen 2D-Echokardiographie und Laevokardiographie zwar hochsignifikante Korre-

Tabelle 1. Diagnostische Wertigkeit wichtiger bildgebener nichtinvasiver Untersuchungsverfahren bei verschiedenen Herzerkrankungen. TM-E = eindimensionale TM-Echokardiographie, 2D-E = zweidimensionale Echokardiographie, USD = Doppler-Echokardiographie, RNV = Radionuklid-Ventrikulographie, Thalliumszintigraphie = Thallium-201-Myokardszintigraphie, + + = besonders aussagekräftige Methode, + = aussagekräftige Methode, (−) = eingeschränkte Aussagefähigkeit der Methode, − = überflüssige Untersuchung

	TM-E	2 D-E	USD	RNV	Thallium-szintigraphie
Myokardischämie	−	−	−	+	+ +
Akuter Myokardinfarkt	(+)	+	−	+ +	+ +
Myokardnarbe	(+)	+	−	+ +	+ +
Aneurysma	(+)	+ +	−	+ +	+
Perikarderguß	+	+ +	−	(+)	−
Intrakardiale Raumforderung					
beweglich	+	+ +	−	(+)	−
wandständig	−	+	−	(+)	−
Ventrikuläre Dysfunktion					
global	+	+ +	−	+ +	−
regional	(+)	+ +	−	+ +	−
Hypertrophe Kardiomyopathie	+	+ +	(+)	(+)	−
Dilatative Kardiomyopathie	+	+ +	−	+ +	−
Erworbene Klappenerkrankung	+ +	+ +	+ +	−	−
Kongenitale Malformation	(+)	+ +	+ +	+	−
Endokarditis	+	+ +	−	−	−

lationen [20, 29], im Vergleich zur Angiographie werden jedoch im Ultraschall aus technischen Gründen die Volumina systematisch unterschätzt [21], so daß für die Routineuntersuchungen der Globalfunktion des linken Ventrikels nur die Auswurffraktion als Parameter brauchbar ist.

Belastungs-EKG und Herzszintigraphie

Durch ergometrische Belastung soll bei Patienten mit koronarer Herzerkrankung eine Myokardischämie provoziert werden. Sie wird anhand der Angina pectoris-Symptomatik, des ST-Streckenverhaltens im EKG, einer relativen Minderdurchblutung mittels Thalliumszintigraphie oder als Verschlechterung der Pumpfunktion im Radionuklidventrikulogramm erfaßt. Bei anderen Herzerkrankungen dient die Ergometrie zur allgemeinen Beurteilung der Belastbarkeit.

Im Belastungs-EKG ist der entscheidende Meßparameter – wohl als Ausdruck einer subendokardialen Ischämie – die belastungsinduzierte ST-Streckensenkung. Im allgemeinen wird einer deszendierenden ST-Streckensenkung eine größere Bedeutung beigemessen als einer horizontalen. Eine aszendierende ST-Streckensenkung wird mit größerer Zurückhaltung interpretiert. Ein positives Belastungs-EKG ist bei Frauen genauso ernst zu nehmen wie bei Männern [2].

Thalliumszintigraphie

Das radioaktive Isotop Thallium 201 wird von den Herzmuskelzellen aktiv und im wesentlichen in Abhängigkeit von der Myokarddurchblutung aufgenommen. Die Strahlenexposition der Gonaden liegt in der Größenordnung eines Ausscheidungsurogramms. Die intravenöse Injektion des Isotops erfolgt während maximal möglicher Belastung, so daß das unmittelbar nach Belastungsende angefertigte Szintigramm (Frühaufnahme) die Durchblutungsverteilung während der Belastung gerade noch erfaßt. Patienten mit ischämischem oder infarziertem Myokard zeigen eine im Vergleich zu normal perfundierten Arealen verminderte Thalliumanreicherung. Im Falle einer Belastungsischämie ist der in der Frühaufnahme nachgewiesene Speicherdefekt in der meist nach 2–4 Stunden angefertigten Spätaufnahme nicht mehr nachweisbar (sog. „Rückverteilung des Thalliums"). Bleibt der Speicherdefekt bestehen, kann auf das Vorliegen einer Narbe geschlossen werden. Die zusätzliche quantitative Auswertung garantiert eine objektive und reproduzierbare Analyse der Thalliumszintigraphie [44]. Der Anwendungsschwerpunkt der Thalliumszintigraphie ist die koronare Herzerkrankung, während Herzklappenfehler, Kardiomyopathien und Thromben nicht erkannt werden können und somit die Methode bei diesen Fragestellungen überflüssig ist. Allerdings sind indirekte Rückschlüsse auf eine rechtsventrikuläre Druck- oder Volumenbelastung, eine deutliche belastungsinduzierte pulmonale Hypertonie sowie auf eine massive Myokardhypertrophie möglich [73].

Radionuklidventrikulographie

Die Radionuklidenventrikulographie stellt die großen Gefäße, Vorhöfe und Ventrikel dar. Sie ermöglicht so eine Beurteilung der globalen und regionalen Pumpfunktion des rechten und linken Ventrikels. In zahlreichen Studien bestand eine sehr gute

Übereinstimmung zwischen der unter Ruhebedingungen im Rahmen einer Herzkatheteruntersuchung kontastmittelventrikulographisch und der radionuklidventrikulographisch bestimmten linksventrikulären Auswurffraktion. Der Vorteil der Radionuklidventrikulographie gegeüber der Echokardiographie liegt im dreidimensionalen Charakter, welcher die Ermittlung der Auswurffraktion aus nur einer einzigen Projektion ermöglicht. Die kurzen Aufnahmezeiten gestatten die Beurteilung des gesamten Herzens während ergometrischer Belastung unter standardisierten und exakt reproduzierbaren technischen Bedingungen. Die Erfassung von erst unter Belastung auftretenden Störungen der globalen und regionalen Pumpfunktion ist ein entscheidender Vorteil.

Szintigraphische Untersuchung des Herzens werden in der Diagnostik der koronaren Herzerkrankung, vor allem aber zur Abschätzung des kardialen Risikos eingesetzt. Ferner kann der Erfolg einer medikamentösen Therapie oder revaskularisierender Maßnahmen funktionell überprüft werden [8]. Die Radionuklidventrikulographie bietet die Möglichkeit einer objektiven und reproduzierbaren Verlaufskontrolle von Herzerkrankungen.

Diagnostische Wertigkeit

Der Stellenwert einer Untersuchung wird in Sensitivität und Spezifität [57] im Vergleich zum Koronarangiogramm als „Goldstandard" angegeben. Unter Sensitivität einer nichtinvasiven Methode wird der Anteil der Koronarkranken mit positivem Befund im Vergleich zur Gesamtzahl der Patienten mit angiographisch nachgewiesener signifikanter Koronarstenose angenommen. Die Spezifität charakterisiert den Anteil angiographisch Koronargesunder mit negativem Befund einer nichtinvasiven Untersuchung. Für das Belastungs-EKG ergibt sich eine mittlere Sensitivität von rund 60% und eine mittlere Spezifität von 80% [74]. Die durchschnittliche Sensitivität der Thalliumszintigraphie zur Erkennung einer koronaren Herzerkrankung beträgt 83%, die Spezifität 90% [37]. Bei der Thalliumszintigraphie konnte wie beim Belastungs-EKG eine deutliche Abhängigkeit negativer Befunde vom Vorhandensein von Kollateralen nachgewiesen werden. Die Sensitivität der Radionuklidventrikulographie liegt im Bereich der Sensitivität der Thalliumszintigraphie, die Spezifität der Radionuklidventrikulographie wird mit ca. 85%, d.h. im Vergleich zur Thalliumszintigraphie etwas niedriger angegeben [55].

Im Anschluß an eine Koronarangiographie kann sich die Frage nach der funktionellen Bedeutung des Koronarbefundes ergeben, die anhand der nichtinvasiven Untersuchungsmethoden beantwortet wird. Im Falle einer Eingefäßerkrankung ist in der Regel das Belastungs-EKG ausreichend und szintigraphische Untersuchungen überflüssig. Bei hochgradigen Stenosen im Bereich der rechten Koronararterie und/oder der A. circumflexa und zusätzlich bestehender „grenzwertiger" ca. 50%-iger Stenose des R. interventricularis anterior kann die entscheidende Aussage nur mit Isotopenmethoden gemacht werden [27], da sie im Gegensatz zum Belastungs-EKG eine regionale Beurteilung des für den R. interventricularis anterior spezifischen Areals ermöglicht.

Methodische Limitationen

Bei intraventrikulären Reizleitungsstörungen, insbesondere Schenkelblock und Präexitationssyndromen oder bei vorbestehenden Repolarisationsstörungen, z.B. bei Ventrikelhypertrophie oder bei Zustand nach Schrittmacherimplantation können Veränderungen der ST-Strecke nicht gewertet werden. Unter Digitalismedikation dürfen unter Belastung auftretende ST-Streckensenkungen unabhängig von evtl. Repolarisationsstörungen ebenfalls nicht als sicher pathologisch angesehen werden. In diesen Fällen ist die Durchführung eines Belastungs-EKG's nicht sinnvoll. Es sollte gleich eine Thalliumszintigraphie durchgeführt werden.

Die Radionuklidventrikulographie ist bei Vorhofflimmern sowie gehäufter Extrasystolie Limitationen unterworfen, die nur mit einer sehr aufwendigen Technologie umgangen werden können. Bei Schenkelblock darf eine Verschlechterung der linksventrikulären Auswurffraktion unter Belastung nicht gewertet werden, da dies auch bei sonst Herzgesunden beobachtet wurde [66].

Antiischämische Medikamente wie Nitrate, Beta-Blocker oder Kalziumantagonisten müssen entsprechend ihrer Wirkdauer vor der Belastungsuntersuchung abgesetzt werden, um die Diagnostik einer koronaren Herzerkrankung nicht zu verschleiern. Die Erhebung eines Normalbefundes unter antiischämischer Medikation ist aus diagnostischer Sicht nicht sinnvoll, dagegen unter dem Gesichtspunkt der Therapiekontrolle von großer Bedeutung.

Invasive Diagnostik

Als invasive Diagnostik werden Herzkatheteruntersuchungen bezeichnet, die die wegen der notwendigen Gefäßpunktionen, Kathetereinführungen und Kontrastmittelgabe mit einem gewissen Risiko verbunden sind. Leichtere Komplikationen wie Blutungen an der Punktionsstelle und Kontrastmittelreaktionen sind in ca. 0,5% zu erwarten, bedrohliche Komplikationen wie arterielle Embolie oder Myokardinfarkt in ca. 1‰. Tödliche Komplikationen sind mit weniger als 1‰ sehr selten [38]. Das Maß der Unannehmlichkeit für den Pa-

tienten ist größer als bei nichtinvasiven Verfahren, zusätzlich sollte auch wegen der Strahlenexposition und der Kosten die Indikation zur invasiven Untersuchung kritisch gestellt werden. Invasiv sollte nur dann vorgegangen werden, wenn Untersuchungsergebnisse zu erwarten sind, die entscheidende Fragen der Therapie und Prognose des Patienten beantworten, die auf nichtinvasivem Wege nicht zu klären sind.

Die Koronarangiographie ist unverändert das einzige diagnostische Verfahren, mit dem Ausmaß und Lokalisation von arteriosklerotischen Koronarstenosen sicher nachzuweisen bzw. auszuschließen sind. Nur sie liefert das genaue Bild der Koronaranatomie, ohne das eine Entscheidung über die Möglichkeit revaskularisierender Maßnahmen oder einer Ballondilatation nicht zu treffen ist. Druckwerte und Sauerstoffmessungen in den einzelnen Kreislaufabschnitten sind weitere wichtigen Daten für eine Therapieentscheidung, vor allem bei erworbenen und angeborenen Herzfehlern, die auf nichtinvasivem Wege nicht meßbar sind. Als Kontraindikation für invasive Diagnostik gelten eine nicht substituierbare hämorrhagische Diathese oder auch konsumierende Zweiterkrankungen, die die Lebenserwartung eines Patienten stark einschränken bzw. eine Kontraindikation für operative Maßnahmen darstellen. Hohes Alter stellt ebenfalls eine relative Kontraindikation dar. Der Spielraum in Abhängigkeit vom biologischen Alter des Patienten ist hier jedoch groß.

Die verbesserte nichtinvasive Diagnostik macht die Herzkatheteruntersuchung in einigen Fällen unnötig. Liefern nichtinvasive Verfahren die entscheidenden Daten, sollte auf eine Herzkatheteruntersuchung verzichtet werden. Umgekehrt ist es überflüssig, erst alle Stufen der nichtinvasiven Diagnostik zu durchlaufen, wenn eine Herzkatheteruntersuchung von vorneherein notwendig erscheint (Abb. 2).

Untersuchungsmethoden mit eingeschränkter oder noch unklarer Bedeutung

Pulmonalisdruckmessung

Die isolierte Pulmonalisdruckmessung („Einschwemmkatheter") in Ruhe und unter Belastung kann nicht sicher zwischen Drucksteigerung durch Myokardnarben oder bei akuter Ischämie unterscheiden. Isoliert ist sie nur in Ausnahmen sinnvoll. Ihre Bedeutung liegt in Verlaufskontrollen z.B. bei Vitien oder Kardiomyopathien und bei akuten Interventionen auf der Intensivstation.

Vektorkardiographie

Die Methode kann bei unklaren EKG-Befunden bei speziellen Fragestellungen diagnostische Hinweise geben. Ihre Bedeutung für Therapieentscheidungen ist gering.

Phonokardiographie

Sie kann zur Dokumentation und zeitlichen Zuordnung von Herztönen dienen.

Digitale Subtraktionsangiographie

Mittels i.v.-Gabe von Kontrastmittel können mit der Methode die Pumpfunktion des Herzens und auch die Regurgitation bei Aorteninsuffizienz beurteilt werden, nicht jedoch die Koronararterien.

Computertomographie

Diese Methode eignet sich zur Darstellung von Thromben und Tumoren, Ergüssen sowie Perikarderkrankungen.

Kernspintomographie

Die Indikationen sind noch nicht genau abzuschätzen.

Diagnostik bei koronarer Herzerkrankung

Verdacht auf koronare Herzerkrankung

Sensitivität und Spezifität aller nichtinvasiven Methoden ermöglichen keinen 100%-igen Nachweis einer Koronarstenose. Ferner kann aufgrund eines unauffälligen nichtinvasiven Befundes eine Koronarstenose nicht mit letzter Sicherheit ausgeschlossen werden. Die Zahlen für Sensitivität und Spezifität können nicht unmittelbar diagnostisch angewandt werden, da ihre Bestimmung die Kenntnis der Diagnose „koronare Herzerkrankung" bzw. „koronargesund" bereits voraussetzt. Daher muß beim einzelnen Patienten mit dem Begriff der Vorhersagbarkeit gearbeitet werden: Sie gibt die Wahrscheinlichkeit an, mit der bei Vorliegen eines pathologischen bzw. unauffälligen nichtinvasiven Befundes das Bestehen von Koronarstenosen anzunehmen ist [17, 19, 57, 72]. Aus Abb. 1 sind die Wahrscheinlichkeiten für das Belastungs-EKG und die Belastungs-Thalliumszintigraphie ersichtlich, von jeweils drei angenommenen unterschiedlichen initialen Vortestwahrscheinlichkeiten ausgehend:

Asymptomatischer Patient

Eine sehr niedrige initiale Vortestwahrscheinlichkeit für die Existenz einer Koronarstenose besteht bei asymptomatischen Personen oder bei Patienten mit atypischen Brustschmerzen ohne Risikofaktoren, insbesondere bei jungen Frauen. Bei

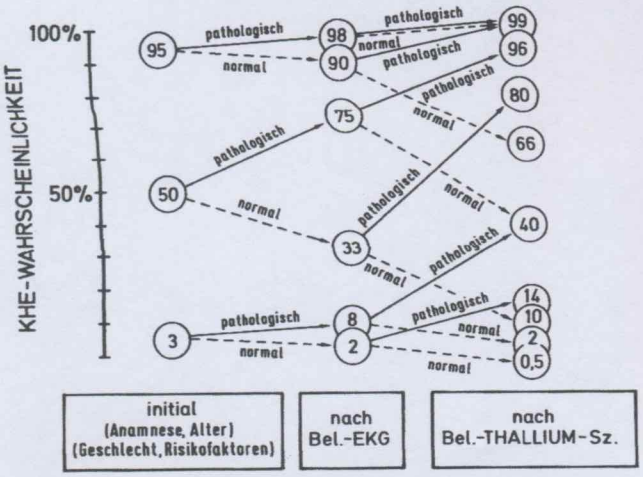

Abb. 1. Wahrscheinlichkeit des Vorliegens einer koronaren Herzerkrankung (KHE), definiert als mindestens 50%- bis 75%-ige Stenose) in Abhängigkeit von Anamnese, Alter, Geschlecht, den „klassischen" Risikofaktoren sowie vom Ergebnis des Belastungs-EKG's und der Belastungs-Thallium-Szintigraphie. Den Wahrscheinlichkeitsberechnungen für ein jeweils normales (=negatives) bzw. pathologisches (=positives) Belastungs-EKG bzw. Belastungs-Thallium-Szintigramm ist eine Sensitivität des Belastungs-EKG's von 60% der Thallium-Szintigraphie von 80% und eine Spezifität des Belastungs-EKG's von 80%, der Thallium-Szintigraphie von 90% zugrunde gelegt. (siehe Text)

einer hier angenommenen initialen Vortestwahrscheinlichkeit von 3% beträgt die Wahrscheinlichkeit des Vorliegens einer koronaren Herzerkrankung im Falle eines pathologischen Belastungs-EKG's lediglich 8%, im Falle eines negativen Belastungs-EKG's 2% [19]. Somit wird verständlich, weshalb bei der überwiegenden Anzahl asymptomatischer Personen mit pathologischem Belastungs-EKG ein normales Koronararteriogramm gefunden wird. Ein normales Thalliumszintigramm ergibt bei diesen Patienten keine wesentliche zusätzliche Information (Abb. 1). Im Falle eines positiven Thalliumszintigramms allerdings erhöht sich bei asymptomatischen Patienten mit pathologischem Belastungs-EKG die Wahrscheinlichkeit des Vorliegens einer koronaren Herzerkrankung auf 40%.

Typische Angina pectoris

Patienten mit typischer Angina pectoris weisen eine weitgehend altersunabhängige sehr hohe initiale Vortestwahrscheinlichkeit für das Bestehen einer Koronarstenose auf [17, 19, 86]. Bei der hier angenommenen 95%-igen Vortestwahrscheinlichkeit beträgt die Wahrscheinlichkeit des Vorliegens einer koronaren Herzerkrankung im Falle eines positiven Belastungs-EKG's 98%, bei negativem Belastungs-EKG noch 90% (Abb. 1). Somit bleibt bei typischer Angina pectoris die hohe Wahrscheinlichkeit einer koronaren Herzerkrankung unabhängig vom Ergebnis des Belastungs-EKG's bestehen. Auch das Ergebnis der Thalliumszintigraphie ändert bei diesen Patienten die hohe Wahrscheinlichkeit des Vorliegens einer koronaren Herzerkrankung nicht. Daher stellt die typische Angina pectoris aus diagnostischer Sicht keine Indikation für die Durchführung eines Belastungs-EKG's oder Belastungs-Thalliumszintigramms dar. Hier kann aus therapeutischen Überlegungen zur Klärung der Frage einer Bypass-Operation oder Ballondilatation sofort eine Koronarartiriographie angestrebt werden.

Vorgehen bei sicherer koronarer Herzerkrankung

Das Risiko einer koronaren Herzerkrankung für einen plötzlichen Herztod kann durch nichtinvasive Untersuchungsmethoden abgeschätzt werden: Die Myokardischämie, eine erniedrigte links-ventrikuläre Auswurffraktion und ventrikuläre Herzrhythmusstörungen können durch das Belastungs-EKG, die Thallium-Szintigraphie, die Radionuklidventrikulographie oder 2D-Echokardiographie und das Langzeit-EKG erfaßt werden. Die kombinierte Anwendung dieser Methoden bietet darüber hinaus eine entscheidende Hilfestellung in der Identifizierung von Patienten, die von einer Bypass-Operation bzgl. einer Lebensverlängerung profitieren können: Die neueren Bypass-Studien haben gezeigt, daß bei Patienten mit koronarer Mehrgefäßerkrankung und fehlender bzw. gering ausgeprägter Symptomatik kein günstiger prognostischer Effekt des Eingriffes zu erwarten ist [14]. Nur spezielle Untergruppen profitieren im Sinne einer Lebensverlängerung von der Operation. Im wesentlichen sind die Patienten, denen aus prognostischen Gründen eine Bypass-Operation empfohlen werden kann, durch den objektiven Nachweis einer Belastungsischämie und/oder eine erniedrigte linksventrikuläre Auswurffraktion charakterisiert. Aus diesem Grunde kann ein praktisches Vorgehen entsprechend Abb. 2 empfohlen werden.

Zustand nach Myokardinfarkt

Asymptomatische Patienten mit negativem Belastungs-EKG und einer Auswurffraktion im Radionuklidventrikulogramm oder 2D-Echokardiogramm über 50% müssen einer Koronararteriographie nicht zugeführt werden [11, 62]. Bestehen dagegen subjektiv (Angina pectoris) oder objektiv (Belastungs-EKG, Belastungs-Thalliumszintigraphie) Hinweise für eine Belastungsischämie ist eine Koronarangiographie indiziert.

Unklare Beschwerden

Bei Patienten mit „fraglicher" Angina pectoris, negativem Belastungs-EKG, negativem Belastungs-Thalliumszintigramm und einer Auswurffraktion

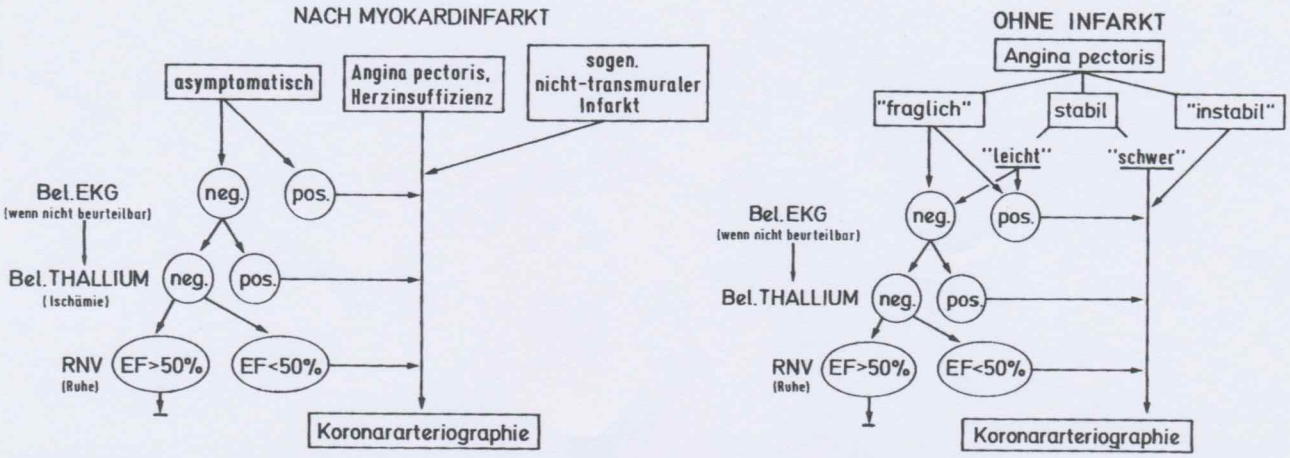

Abb. 2. Indikationen zur Koronarateriographie aus prognostischer Sicht bei Patienten nach Myokardinfarkt (links) und bei Patienten ohne Infarkt (rechts) in Abhängigkeit von Anamnese, dem Ergebnis des Belastungs-EKG's, der Belastungs-Thallium-Szintigraphie und der Ruhe-Radionuklid-Ventrikulographie (= RNV, EF = linksventrikuläre Auswurffraktion)

über 50% kann auf eine Koronararteriographie verzichtet werden.

Aufgrund der o.a. Bypass-Studie ist auch bei leichter Angina pectoris-Symptomatik, die die Patienten unter Alltagsbedingungen nicht wesentlich limitiert, ein konservatives Vorgehen vertretbar, wenn das Belastungs-EKG und das Belastungs-Thalliumszintigramm einen unauffälligen Befund ergeben und die Ruheauswurffraktion über 50% liegt. Unter optimaler medikamentöser Therapie ist bei diesen Patienten eine abwartende Haltung ohne Koronarangiographie gerechtfertigt [11, 62].

Koronararteriographie unabhängig vom Ergebnis nichtinvasiver Diagnostik

Patienten mit instabiler Angina pectoris oder schwerer, auch unter medikamentöser Dreier-Kombination unter Alltagsbedingungen limitierender stabiler Angina pectoris sollten unabhängig vom Ergebnis der hier überflüssigen nichtinvasiven Diagnostik einer Koronararteriographie mit der Frage der Möglichkeit einer Bypassoperation oder Ballondilatation zugeführt werden (Abb. 2).

Ein sog. nichttransmuraler Myokardinfarkt muß immer invasiv abgeklärt werden, ebenso wie eine nach Infarkt aufgetretene manifeste Herzinsuffizienz (Abb. 2), wenn von seiten des Alters oder sonstiger limitierender Zweiterkrankungen keine Bedenken gegen ein operatives Vorgehen bestehen. Verunsicherte oder ängstliche Patienten mit häufiger notfallmäßiger Behandlung wegen unklarer Beschwerden oder auch bestimmte Berufsgruppen, die auf einen 100%-igen Ausschluß einer Koronarstenose drängen, können sofort einer Koronararteriographie zugeführt werden.

Diagnostik bei Herzfehlern

Für eine sichere Diagnose und Verlaufskontrollen ist die nichtinvasive Diagnostik mit echokardiographischen Verfahren in Ergänzung zur klinischen Untersuchung ausreichend. Leichte und mittelschwere Herzfehler bedürfen daher keiner invasiven Diagnostik. Die Radionuklidventrikulographie hat für die Vitiendiagnostik eine untergeordnete Bedeutung, kann aber zur Verlaufskontrolle der linksventrikulären Funktion eingesetzt werden.

Während bisher für die Abklärung der Operationsindikation eine Herzkatheteruntersuchung routinemäßig durchgeführt wurde, stellen einige Untersucher in letzter Zeit dieses Vorgehen infrage, so daß die obligate Herzkatheteruntersuchung vor einer Klappenoperation kontrovers diskutiert wird [9, 10, 33, 50, 77]. In verschiedenen retrospektiven Studien konnte gezeigt werden, daß bei ca. 40–60% der operierten Patienten für die Operationsindikation nichtinvasive Untersuchungsmethoden ausgereicht hätten [9, 33, 36, 77]. Die Operationsmortalität und der 3-Jahres-Verlauf waren in einer Untersuchung im Vergleich zu einem herzkatheterten Kollektiv gleich [77], umstritten bleibt allerdings, ob der Schweregrad der Fälle vergleichbar war.

Es stellt sich die Frage, wie sicher die für eine individuelle Operationsindikation zu fordernde Information über den anatomischen und physiologischen Schweregrad, die Ventrikelfunktion und den Koronarbefund mit nichtinvasiven Methoden zu erhalten ist:

Bei Stenosen der Aorten- oder Mitralklappe ist die Operationsindikation überwiegend vom Druckgradienten und der Klappenöffnungsfläche abhängig: Mittels Ultraschall-Dopplerunterschungen werden diese Parameter bei schweren Stenosen sicher erfaßt. Bei Stenosen mittleren Schweregrades ist eine exakte Aussage zur Frage der Operationsindikation ausschließlich anhand nichtinvasiver Befunde im Einzelfall schwierig. Probleme kann vor allem bei älteren Patienten eine schlechte Darstellbarkeit bereiten. Bei einer Mitral-

Tabelle 2. Operations-Indikation ohne Herzkatheteruntersuchung

1. Schwere Mitralstenose oder Aortenstenose bei Frauen unter 40 Jahren und Männern unter 30 Jahren
2. Akute Aorten- oder Mitralklappeninsuffizienz bei Endokarditis *lenta, ohne koronares Risiko*
3. Thrombose oder Ausriß einer Klappenprothese
4. Degeneration von Bioprothesen

stenose ist die Graduierung des Schweregrades mit der M-Mode-Technik nicht möglich. Die aus dem 2D-Echokardiogramm gemessene Klappenöffnungsfläche korreliert gut mit Herzkatheterdaten [71]. Die dopplersonographische Bestimmung des Mitralklappengradienten erlaubt ebenfalls zuverlässig quantitative Aussagen über den Stenosegrad [28, 35]. Einige Untersucher empfehlen daher bei jungen Patienten ohne koronares Risiko präoperativ auf eine Herzkatheteruntersuchung zu verzichten (s. Tabelle 2). Vorhoftumoren und Thromben im linken Vorhof können durch die Ultraschalluntersuchung diagnostiziert und bei fehlendem koronaren Risiko ohne invasive Diagnostik operiert werden.

Bei der Aortenstenose kann der Druckgradient mit Hilfe der Dopplertechnik ebenfalls berechnet werden [28, 40]. Die zweidimensionale Darstellung ermöglicht zusätzlich die Differentialdiagnose zwischen valvulärer, subvalvulärer und supravalvulärer Stenose. Die Gradientenbestimmung kann auch hier in Einzelfällen problematisch sein [34, 84], der Druckgradient wird jedoch mittels Dopplertechnik nur selten überschätzt [28].

Bei Insuffizienz der Aorten- oder Mitralklappe ist die Dopplertechnik szintigraphischen Methoden vorzuziehen. Die für die Operationsindikation wesentliche Ventrikelgröße und die Auswurffraktion lassen sich ebenfalls im Ultraschall erfassen. Bei Aorteninsuffizienz ist insbesondere eine Verschlechterung bei kurzfristigen Kontrolluntersuchungen für eine Operationsindikation wesentlich. Hier kommt auch dem Radionuklidventrikulogramm unter Belastung eine Bedeutung zu.

Für eine Mitralinsuffizienz gibt es im TM- und 2D-Echokardiogramm keine sicheren direkten Zeichen. Mittels der Dopplertechnik kann sie jedoch nachgewiesen, wenn auch nicht exakt quantifiziert werden [28]. Bei Sonderformen der Mitralinsuffizienz wie bei Segelperforation, Sehnenfadenabriß, Papillarmuskeldysfunktion oder -ruptur, bei der relativen Mitralinsuffizienz, Verkalkung des Mitralklappenringes oder einem Mitralklappenprolaps liefert die 2D-Echokardiographie häufig Hinweise zur ätiologischen Klärung [23].

Bei der Aorteninsuffizienz fehlen außer bei Klappendestruktionen direkte Zeichen im TM- und 2D-Echokardiogramm. Die Diagnose kann jedoch mit der Dopplertechnik qualitativ gesichert und auch hinsichtlich des Schweregrades abgeschätzt werden [14, 28].

Eine Trikuspidalstenose kann nach den gleichen echokardiographischen Kriterien wie eine *Mitralstenose diagnostiziert und graduiert* werden [23, 28]. Der Nachweis einer Trikuspidalinsuffizienz gelingt mit der Dopplertechnik ebenso sicher wie durch die aufwendigere Kontrastmittelechokardiographie [51].

Wegen der häufig unbefriedigenden Darstellbarkeit der Pulmonalarterie durch TM- und 2D-Echokardiographie sind Pulmonalvitien eine Domäne der Doppler-Echokardiographie [29]. Bei Kindern kann dabei häufig auf eine invasive Diagnostik verzichtet werden. Dies gilt auch für komplexe kongenitale Vitien, bei denen echokardiographische Verfahren der invasiven Diagnostik wegen besserer anatomischer Darstellbarkeit der Anomalien nicht selten überlegen sind.

Trotz der Fortschritte bei der nichtinvasiven Diagnostik wird in den meisten kardiologischen Zentren jedoch vor einer Herzklappenoperation nach wie vor eine invasive Herzkatheteruntersuchung durchgeführt. Die Information nichtinvasiver Methoden kann im Einzelfall unsicher sein, zudem bestehen manchmal Diskrepanzen zwischen Schweregrad und klinischer Symptomatik. Der nur invasiv zu gewinnenden Information über Drucke und Sauerstoffwerte in den einzelnen Herzabschnitten kommt zur Quantifizierung des Schweregrades oft große Bedeutung zu. In Anbetracht des immer noch hohen Operationsrisikos, insbesondere bei Zweiklappenersatz und Reoperation sollte zur Wahrung einer maximalen individuellen diagnostischen Sicherheit präoperativ grundsätzlich eine invasive Abklärung erfolgen. Lediglich in Einzelfällen läßt sich ein Verzicht auf eine invasive Diagnostik begründen [9, 41, 54, 56, 61; s. Tabelle 2).

Eine präoperative Koronarangiographie gilt als weiteres Argument für eine invasive präoperative Diagnostik. Gegen eine routinemäßige Koronarangiographie wird angeführt, daß eine koronare Herzerkrankung bei Klappenpatienten ohne besonderem koronaren Risiko unter 50 Jahren eher selten anzutreffen ist und eine Verbesserung der Prognose durch eine gleichzeitige Bypassoperation nicht erwiesen sei [63, 67].

Eine koronare Herzerkrankung kann jedoch auch bei fehlender Angina pectoris in der Anamnese nicht sicher ausgeschlossen werden: Das Risiko einer koronaren Herzerkrankung liegt bei Aortenvitien auch ohne Angina pectoris bei durchschnittlich 17% [83], bei Mitralstenosen bei ca. 10% [15]. In einigen Untersuchungen profitierten Patienten mit Aortenvitien bzgl. der Operationsmortalität von einer Bypassoperation [50, 83]. Bei Patienten ohne Angina pectoris und ohne Risiko-

faktoren wird allerdings nur in 3% eine koronare Herzerkrankung gefunden [64]. Ob, wie die Autoren vermuten, aufgrund des abgeschätzten Risikoprofils in den meisten Fällen die Koronarangiographie überflüssig wird, bleibt abzuwarten.

Bei Patienten mit Angina pectoris-Symptomatik, aber auch bei Patienten ohne Angina pectoris mit Risikofaktoren, bei Frauen über 45 und Männern über 35 wird von den meisten Autoren eine Koronarangiographie gefordert, da ab dieser Altersgrenze die koronare Herzerkrankung deutlich zunimmt und im Einzelfall letztlich nur durch die Koronarangiographie sicher ausgeschlossen werden kann [32, 41, 50]. Ob bei Notfällen wie akuter Klappeninsuffizienz infolge bakterieller Endokarditis oder Defekten bzw. Abrissen eines Papillarmuskels oder einer Klappenprothese auf eine invasive Diagnostik verzichtet werden soll, hängt vom Ausmaß und von der Geschwindigkeit der sich entwickelten Herzinsuffizienz und der dadurch möglichen Zeitspanne bis zur Operation ab.

Bei gesicherter Endokarditis lenta waren in 90% unter Einsatz von Ösophagusechokardiographie Vegetationen auf den Klappen nachweisbar [5]. Die Indikation für eine zusätzliche Koronarangiographie richtet sich bei akuten Fällen nach dem individuellen koronaren Risiko evtl. operationswürdiger Koronarstenosen.

Diagnostik bei Herzinsuffizienz und bei Kardiomyopathie

Bei unklarer Herzvergrößerung oder Herzinsuffizienz kann die Frage nach der links- und rechtsventrikulären Pumpfunktion, der Wanddicke und dem Ausmaß der linksventrikulären Hypertrophie nichtinvasiv beantwortet werden. Dies ist vor allem in der Schwangerschaft oder vor und während Therapie mit kardiotoxischen Zytostatika von Vorteil.

Die Diagnostik von hypertrophen Kardiomyopathien ist sowohl hinsichtlich ihrer Klassifizierung als auch der Untersuchung des natürlichen Verlaufes mittels Ultraschall gut möglich [81]. Die TM-Echokardiographie ist zur Quantifizierung einer symmetrischen oder asymmetrischen linksventrikulären Hypertrophie wegen ihrer hohen zeitlichen und örtlichen Auflösung geeignet. Bei der hypertrophen Kardiomyopathie entgehen jedoch die sog. atypischen Formen mit einer vom mittleren zum apikalen Drittel reichenden oder auf das apikale Drittel beschränkten asymmetrischen Septumhypertrophie häufig der eindimensionalen Diagnostik. Nur die Schnittbildechokardiographie erlaubt eine verläßliche Aussage über Ausmaß und Verteilung der Hypertrophie, die veränderte Ventrikelmorphologie und den Obstruktionsmechanismus. Im Einzelfall kann zwischen obstruktiven und nicht obstruktiven Hypertrophieformen eine Unterscheidung schwierig sein, so daß die simultane Aufzeichnung der Karotispulskurve differentialdiagnostisch weiterhilft. Die Abgrenzung von sekundären Hypertrophieformen, z.B. einer arteriellen Hypertonie oder einer Aortenstenose ist dagegen meist eindeutig möglich.

Eine Unterscheidung von dilatativen und hypertrophen Formen der Kardiomyopathie ist echokardiographisch immer erreichbar. Schwieriger ist die Unterscheidung von dilatativen Kardiomyopathien und ischämischer Myokarderkrankung. Radionuklidventrikulogramme sind zur Diagnostik von Kardiomyopathien bis auf Fälle mit schlechter Echodarstellbarkeit nicht notwendig. Die Radionuklidventrikulographie hat ihre Bedeutung bei der differentialdiagnostischen Abgrenzung ischämischer Myokarderkrankungen.

Insbesondere bei jungen Patienten sollte zusätzlich eine invasive Abklärung mit Koronarangiographie erfolgen, da hier eine ohne Angina pectoris verlaufende koronare Herzerkrankung therapeutische Konsequenzen bis hin zur Revaskularisation hätte. Eine weitere Indikation zur invasiven Abklärung ergibt sich bei Patienten, die für eine Herztransplantation infrage kommen. Die Indikation zur Myokardbiopsie besteht bei Verdacht auf Myokarditis oder Endomyokardfibrose. Da dilatative Kardiomyopathien keine spezifischen morphologischen Befunde haben, ist eine generelle Indikation zur Myokardbiopsie nicht gegeben. Die Indikation zur invasiven Diagnostik und der dadurch gewonnenen maximalen individuellen diagnostischen Sicherheit läßt sich durch die stark eingeschränkte Prognose solcher Patienten mit einer Mortalität von über 25% pro Jahr und den sich daraus ergebenden Konsequenzen bzgl. Berufsunfähigkeit rechtfertigen.

Unklare Herzinsuffizienz und Komplikationen nach Myokardinfarkt werden echokardiographisch verläßlich und für den Patienten schonend erfaßt. Die 2D-Echokardiographie ist die Methode der Wahl zum Nachweis und zur qualitativen Abschätzung von Perikardergüssen [19], Rupturen des Kammerseptums und der Papillarmuskeln [51] sowie zum Nachweis von Thromben in den Herzhöhlen.

Diagnostik von Herzrhythmusstörungen

Das diagnostische Vorgehen bei Herzrhythmusstörungen richtet sich nach therapeutischen und prognostischen Überlegungen. Da supraventrikuläre Herzrhythmusstörungen prognostisch günstiger sind als ventrikuläre Herzrhythmusstörungen, erfordern sie weniger diagnostischen Aufwand. Extrakardiale Ursachen, z.B. eine Hyperthyreose, sind diagnostisch ebenso auszuschließen wie verursachende Medikamente, z.B. Digitalis oder Antiarrhythmika.

Supraventrikuläre Tachykardien

Paroxysmale supraventrikuläre bzw. atrioventrikuläre Tachykardien: Wird eine typische Tachykardie im Routine-EKG nachgewiesen, ist eine weitere Rhythmusdiagnostik nicht notwendig, wenn die Tachykardie nur selten auftritt und therapeutisch gut einstellbar ist. Sind die Tachykardien jedoch therapierefraktär oder haben schwerwiegende hämodynamische Auswirkungen oder besteht bei WPW-Syndrom Verdacht auf intermittierendes Vorhofflimmern, sind invasive elektrophysiologische Untersuchungen mit His-Bündel-EKG und programmierter Stimulation zur Messung der intrakardialen Leitungszeiten und evtl. therapeutischer Einstellung – im Extremfall auch eine Ablation des His'schen Bündels – begründbar. Ob bei insbesondere älteren Patienten eine weitergehende kardiale Diagnostik notwendig ist, hängt von einer aufgrund der Anamnese und sonstiger Befunde zu vermutenden Herzerkrankung, z.B. koronaren Herzerkrankung ab.

Stabiles chronisches Vorhofflimmern

Außer einer Routineuntersuchung mit Röntgenthorax, evt. Belastungs-EKG und Ultraschall ist keine weitere Diagnostik notwendig.

Paroxysmales Vorhofflimmern

Hier sind auslösende Ursachen wie große Vorhöfe, Hyperthyreosen, Medikamente wie Digitalis auszuschließen. Ein 24-Stunden-Langzeit-EKG's ist zur Feststellung der Diagnose, der Kammerfrequenz und zum Ausschluß von Rezidiven nach Therapieeinstellung notwendig. Elektrophysiologische Stimulationsuntersuchungen entfallen.

Ventrikuläre Rhythmusstörungen

Bei ventrikulären Herzrhythmusstörungen richtet sich der diagnostische Aufwand nach der zu vermutenden Gefährdung des Patienten, einen plötzlichen Herztod zu erleiden und der sich daraus ergebenden therapeutischen Konsequenz. Weitere Gesichtspunkte sind subjektive Beschwerden oder hämodynamische Komplikationen. Für Patienten mit koronarer Herzerkrankung oder dilatativer Kardiomyopathie zeigt eine schlechte linksventrikuläre Pumpfunktion (Auswurffraktion unter 40%) zusammen mit komplexen ventrikulären Extrasystolen ein ca. 6-fach erhöhtes Risiko für einen plötzlichen Herztod an [13, 49, 53, 67].

Die Diagnose häufiger und/oder komplexer ventrikulärer Extrasystolen ist aufgrund einer hohen Spontanvariabilität dieser Rhythmusstörungen nur im 24-Stunden-Langzeit-EKG sicher möglich. Dies muß auch bei Medikamententestung berücksichtigt werden. Das Belastungs-EKG ergibt dabei noch eine ergänzende diagnostische Aussage [68].

Tabelle 3. Hochgefährdete Patienten, invasive Stimulationsdiagnostik teilweise gerechtfertigt

Überlebende nach Reanimation
Koronarkranke mit anhaltenden ventrikulären Tachykardien
Koronarkranke mit komplexen und/oder häufigen ventrikulären Extrasystolen
Patienten mit eingeschränkter linksventrikulärer Pumpfunktion und komplexen ventrikulären Arryhthmien
Long QT-Syndrome

Diagnostik bei hochgefährdeten Patienten

Bei Zustand nach Reanimation ist die elektrische Instabilität des Herzens durch die Anamnese erwiesen. Häufig liegt eine eingeschränkte linksventrikuläre Pumpfunktion bei koronarer Herzerkrankung oder Kardiomyopathie vor [59]. Die Mortalität innerhalb eines Jahres nach einem derartigen Ereignis liegt unbehandelt bei 26% [69]. Eine ähnlich schlechte Prognose haben Patienten mit anhaltenden, d.h. mehr als 30 Sekunden dauernden, rezidivierenden ventrikulären Tachykardien. Bei diesen Patienten besteht in der Mehrzahl ebenfalls eine schlechte linksventrikuläre Pumpfunktion. Die Mortalität innerhalb eines halben Jahres lag in einer Untersuchung bei ca. 45% [4]. Patienten mit ventrikulären Tachykardien innerhalb von 8 Wochen nach akutem Myokardinfarkt haben eine Mortalität von 47% in einem Beobachtungszeitraum von im mittel 2,8 Jahren [85]. Bei nicht anhaltenden ventrikulären Tachykardien, d.h. spontanem Ende nach spätestens 30 Sekunden besteht ein 6-fach erhöhtes Risiko, wenn die Auswurffraktion unter 40% liegt und die Tachykardien durch ventrikuläre Stimulation auslösbar sind [13]. Hochgradig gefährdet sind auch Patienten mit Tachykardien bei Long-QT-Syndrom.

Bei diesen hochgefährdeten Patienten (s. Tabelle 3) sind maximale diagnostische und therapeutische Bemühungen gerechtfertigt. Bei Zustand nach Reanimation liegt häufig eine bis dahin unbekannte koronare Herzerkrankung vor, so daß hier eine invasive Diagnostik mit Ventrikulographie und Koronarangiographie notwendig ist. Bei den o.g. Patienten treten die Tachykardien nicht immer spontan auf und können daher allein im Langzeit-EKG nicht sicher genug erfaßt werden. Bei Zustand nach Myokardinfarkt hatte der Nachweis von ventrikulären Tachykardien im Langzeit-EKG für die Vorhersage eines plötzlichen Herztodes eine Sensitivität von 25% und eine Spezifität von 90% [7]. Bei dieser zahlenmäßig kleinen Patientengruppe ist eine elektrophysiologische Untersuchung mit

programmierter Ventrikelstimulation zur Auslösung der Tachykardie und zur Therapiekontrolle anzustreben [12, 43]. Die Kombination beider Untersuchungsmethoden war mit einem Nachweis von ventrikulären Tachykardien in 91% am sichersten [3]. Therapierefraktäre Patienten, die chirurgisch behandelt werden sollen, müssen elektrophysiologischen Untersuchungen unterzogen werden. Spezielle EKG-Verfahren zur Erfassung von Nachpotentialen sind bzgl. ihrer prognostischen Bedeutung noch nicht sicher einzuordnen.

Für Patienten mit idiopathischem Long-QT-Syndrom ist diagnostisch zur Abgrenzung gegenüber symptomatischen Formen – bei cerebralen Ereignissen oder nach Medikamenten wie z.B. trizyklischen Antidepressiva – der familiäre Nachweis, eine relative Zunahme von QT unter Belastung, ein 2:1 Alternieren der QT-Verlängerung sowie die Beeinflussung von QT durch einseitige Ganglion stellatum-Blockade verwertbar. Untersuchungen mit prognostischer Bedeutung sind nicht bekannt. Elektrophysiologische Testungen sind unspezifisch. Langzeit-EKG's ermöglichen in unklaren Fällen den Nachweis von ventrikulären Tachykardien [82].

Potentiell gefährliche Arrhythmien

Während die o.g. Patienten zahlenmäßig eine kleine aber klar definierte Gruppe darstellen, hat die größere Anzahl der potentiell vom plötzlichen Herztod bedrohten Patienten komplexe, häufige ventrikuläre Extrasystolen oder nur kurze ventrikuläre Tachykardien [26, 53]. Bei diesen Patienten kann der Nachweis der eingeschränkten linksventrikulären Pumpfunktion durch Ultraschall oder Radionuklidventrikulographie geführt werden [52] (s. Tabelle 4). Die Arrhythmien sind am besten im 24-Stunden-Langzeit-EKG zu erfassen. Stimulationsuntersuchungen haben hier keine Verbesserung der diagnostischen oder prognostischen Aussage erbracht und sind bei diesen Patienten überflüssig.

Ventrikuläre Extrasystolen bei sonst Herzgesunden

Komplexe ventrikuläre Arrhythmien treten auch bei sonst herzgesunden Patienten auf. Langzeitbeobachtungen über 10 Jahre zeigen, daß derartigen Rhythmusstörungen keine prognostische Bedeutung bzgl. des plötzlichen Herztodes zukommt, so daß auch keine Therapie notwendig ist [6, 39]. Diagnostische Maßnahmen sollten lediglich in einem Belastungs-EKG, einer Ultraschalluntersuchung zur Feststellung der Ventrikelfunktion und gegebenenfalls eines Mitralklappenprolapses sowie in einem 24-Stunden-Langzeit-EKG zur Dokumentation bestehen. Weitergehende invasive Untersuchungen sind nicht notwendig.

Tabelle 4. Diagnostisches Vorgehen bei potentiell gefährdeten Patienten mit ventrikulären Herzrhythmusstörungen [52]

Ursache	Definition	Diagnostische Maßnahme
eingeschränkte Pumpfunktion des linken Ventrikels	Auswurffraktion unter 40%	zweidimensionale Echokardiographie oder Radionuklid-Angiographie
häufige, komplexe ventrikuläre Extrasystolen	Häufigkeit: 10–30/h/24 h repetitive ventrikuläre Extrasystolen, Couplets oder ventrikuläre Tachykardien (>3 QRS-Komplexe)	24-Stunden-Langzeit-EKG

Diagnostik bei bradykarden Herzrhythmusstörungen und Reizleitungsstörungen

Diagnostische Maßnahmen bei bradykarden Herzrhythmusstörungen bzw. Reizleitungsstörungen haben die Aufgabe, einen Bezug zu klinischen Symptomen herzustellen und die Frage nach der therapeutischen Konsequenz – Schrittmacherimplantation ja oder nein – und der individuellen Prognose zu beantworten. Nicht primär kardiale Ursachen, wie z.B. Hypothyreose oder der Einfluß bradykardisierender Medikamente – Antiarrhythmika, Digitalis, Beta-Blocker – sollten vor einer kardialen Diagnostik ausgeschlossen werden. Für eine Schrittmacherindikation spielen durch die Bradykardie hervorgerufene Symptome wie Synkope, Präsynkope, vorübergehender Schwindel, Kopfleere und auch eine bradykardiebedingte Herzinsuffizienz eine Rolle – sog. symptomatische Bradykardie [31]. Die Prognose bradykarder Herzrhythmusstörungen hängt wesentlich von der myokardialen Grunderkrankung ab, so daß im Einzelfall entsprechende diagnostische Maßnahmen notwendig sind. Schrittmacherimplantationen können bei AV-Block 3. Grades mit Synkopen die Prognose verbessern [18].

Bei symptomatischer Bradykardie reicht bei bestimmten Diagnosen das Standard-EKG bzw. bei intermittierend auftretenden Rhythmusstörungen das 24-Stunden-Langzeit-EKG für eine Schrittmacherindikation aus (s. Tabelle 5).

Bei fraglicher Schrittmacherindikation können weitergehende diagnostische Maßnahmen mit allerdings geringerer Sensitivität und Spezifität für diese Fragestellung eingesetzt werden: Frequenzanstieg bei Ergometrie oder Atropintest, Karotisdruckversuch und invasive Stimulationsuntersuchungen des rechten Vorhofs mit Prüfung der Sinusknotenerholungszeit, der sinuatrialen Leitungszeit sowie Ableitungen des His-Bündel-EKG's. Eine verlängerte sinuatriale Leitungszeit

Tabelle 5. Schrittmacherindikation allein aufgrund von Standard-EKG bzw. 24-Stunden-Langzeit-EKG

Gegeben bei:
AV-Block 3. Grades mit symptomatischer Bradykardie
AV-Block 3. Grades mit Herzinsuffizienz
AV-Block 3. Grades mit therapierefraktären ventrikulären Extrasystolen
AV-Block 3. Grades ohne Symptome mit Asystolie über 3 sec. oder Frequenzen unter 40/min.
AV-Block 2. Grades permanent oder intermittierend und symptomatischer Bradykardie
Vorhofflimmern mit AV-Blockierung und symptomatischer Bradykardie
Bifaszikuläre Blöcke und intermittierende kompletter AV-Block mit symptomatischer Bradykardie
Bifaszikulärer Block und intermittierend AV-Block 2. Grades mit symptomatischer Bradykardie
Kranker Sinusknoten mit symptomatischer Bradykardie
Nicht gegeben bei:
AV-Block 1. Grades
Faszikuläre Blockierung ohne AV-Block und ohne Symptome
Faszikuläre Blockierung mit AV-Block 1. Grades ohne Symptome, Sinusknotensyndrom ohne Symptome

ohne Symptomatik ist keine Schrittmacherindikation. Sie entspricht nicht genau der tatsächlichen Leitungszeit [76]. Die „intrinsische" Herzfrequenz – nach totaler autonomer Blockade mit Atropin und Propranolol – ist möglicherweise ein wichtiger Parameter für die Erkennung einer gestörten Sinusknotenfunktion.

Eine fragliche Schrittmacherindikation besteht bei einem AV-Block 3. Grades – ständig oder intermittierend – ohne Symptome und einer Frequenz von 40 und mehr. Hier sind das klinische Bild, die myokardiale Grunderkrankung und der Verlauf für die Frage einer Schrittmacherindikation entscheidender als Zusatzuntersuchungen.

Die Prognose asymptomatischer Patienten ist bei AV-Block 1. Grades und 2. Grades Typ I gut [78]. Eine weitergehende Diagnostik ist überflüssig. Ein AV-Block 2. Grades Typ II ist häufig für Symptome verantwortlich und kann in einen AV-Block 3. Grades übergehen [78]. Eine symptomatische Bradykardie bei AV-Block 2. Grades stellt eine Schrittmacherindikation dar ohne weitergehende Diagnostik. In Einzelfällen kann bei Verdacht auf eine Blockierung unterhalb des His'schen Bündels eine His-Bündel-EKG-Ableitung erforderlich sein.

Ein alleiniger Rechtsschenkelblock hat eine gute Prognose, eine allgemeine Untersuchung ist ausreichend [24]. Ein Linksschenkelblock zeigt ein erhöhtes Risiko für einen plötzlichen Herztod an [60]. Die Diagnostik richtet sich hier nach der kardialen Grunderkrankung.

Bei chronisch bifaszikulären Blöcken trete Synkopen auf, eine höhere Inzidenz eines plötz lichen Herztodes besteht jedoch nicht [26]. Ei plötzlicher Herztod kann hier durch Schrittma chereinbau nicht verhindert werden [58]. Chro nisch bifaszikuläre Blöcke gehen nur selten in eine AV-Block 3. Grades über [46]. Treten Synkope bei intermittierendem oder totalem AV-Block auf sind plötzliche Herztodesfälle gehäuft [18], di Schrittmacherindikation ist hier auch ohne weiter gehende Diagnostik gerechtfertigt.

Die Möglichkeit, durch Vorhofstimulation unc His-Bündel-EKG-Ableitung Risikopatienten fü totale AV-Blockierung zu erkennen, ist umstritten Das PQ-Intervall ist bei chronisch-faszikulärer Blöcken häufig auf Kosten des AH-Intervalls verlängert, ohne Aussagekraft bzgl. des Auftretens von totalen AV-Blöcken oder plötzlichen Herztodesfällen [46]. HV-Verlängerungen über 100 msek. korrelieren mit der Entwicklung eines AV-Blocks 3. Grades [70], die Prävalenz von HV-Verlängerungen ist jedoch hoch, so daß die Inzidenz der Entwicklung von AV-Blockierungen 3. Grades gering ist. HV-Verlängerungen korrelieren eher zu myokardialen Grunderkrankungen und stellen keine unabhängige Determinante für den plötzlichen Herztod dar [47]. Lediglich ein durch Vorhofstimulation induzierbarer Infra-His-Block wird als Schrittmacherindikation angesehen [16].

Patienten mit chronisch bifaszikulären Blöcken ohne klinische Symptomatik bedürfen keiner zusätzlichen Diagnostik. Bei unklarer Symptomatik kann eine elektrophysiologische Untersuchung mit Vorhofstimulation und His-Bündel-EKG-Ableitung durch Nachweis eines Infra-His-Blocks eine Schrittmacherindikation begründen.

Der kranke Sinusknoten stellt zur Zeit die häufigste Schrittmacherindikation dar. Er umfaßt die pathologische Sinusbradykardie, sinuatriale Blockierung, intermittierendes Vorhofflimmern mit zum Teil bradykarder Überleitung zur Kammer. Werden symptomatischen Patienten Schrittmacher implantiert, haben sie die gleiche Überlebensrate wie eine vergleichbare Normalbevölkerung [1]. Bei symptomatischen Patienten reicht der Nachweis der Rhythmusstörungen im Routine- oder Langzeit-EKG für die Schrittmacherindikation aus. Dies gilt auch für Bradykardien unter einer notwendigen Therapie. Bei asymptomatischen Patienten besteht keine Schrittmacherindikation. Sinusbradykardien im Schlaf mit Frequenzen von 30–40/Min oder Sinuspausen zwischen 1,6 und 2,8 Sek. können noch als normal gelten und bedürfen bei asymptomatischen Patienten keiner weiteren Diagnostik [31]. Bei Synkopen und Verdacht auf kranken Sinusknoten und unauffälligem Langzeit-EKG ist eine Vorhofstimulation indiziert [43]. Bei sinuatrialen Bradyarrhythmien war die

positive Korrektheit des 24-Stunden-Langzeit-EKG's zwischen 78 und 91%. Die Sensitivität lag bei 54–66%. Sie wurde durch zusätzliche Vorhofstimulation auf 89% erhöht [42]. Die Prüfung der AV-Überleitung ist vor Einbau eines Vorhofschrittmachers indiziert.

Das hypersensitive Karotissinus-Syndrom ist selten Ursache einer Synkope. Ein kardioinhibitorischer Typ – Sinusbradykardie, Sinusstillstand oder AV-Blockierungen – ist diagnostisch vom vasodepressorischen Typ – Blutdruckabfall – zu trennen. Eine Schrittmacherindikation ist nur gegeben bei rezidivierenden Synkopen, die reproduzierbar durch leichte Karotismassage auslösbar sind, bzw. Asystolien über 3. Sek., die nicht durch Medikamente mit verursacht werden. Invasive Untersuchungen helfen diagnostisch nicht weiter.

Präoperative kardiale Diagnostik

Das operative Risiko bei Patienten mit koronarer Herzerkrankung ohne durchgemachten Myokardinfarkt und im chronischen Infarktstadium richtet sich nach dem klinischen Schweregrad der Angina pectoris-Symptomatik. Patienten mit stabiler Angina pectoris und nur gering ausgeprägten Herzschmerzen sowie gutem Ansprechen auf Therapie haben ein normales operatives Risiko. Zur Risikoabschätzung bringt das Belastungs-EKG keine wesentliche weitere Information [30]. Eine invasive Diagnostik ist nicht notwendig. Bei Patienten mit schwerer Angina pectoris bzw. hochgradiger Ischämiereaktion bei geringen Belastungsstufen besteht ebenso wie bei instabiler Angina pectoris ein hohes Infarktrisiko. Vor Routineoperationen sollte hier eine Koronarangiographie, evtl. eine Bypass-Operation durchgeführt werden, wodurch das allgemeine perioperative Risiko deutlich reduziert werden kann [45, 48]. Nach akutem Myokardinfarkt wurde bei allgemeinchirurgischen Eingriffen in den ersten 3 Monaten eine Inzidenz kardialer Ereignisse von 37%, zwischen 3. und 6. Monat von 16% angegeben [80]. In neueren Untersuchungen mit besserer Diagnostik und Anästhesiemethoden bestand keine erhöhte Mortalität mehr [87].

Eine präoperative Herzinsuffizienz ist unabhängig von ihrer Ursache ein entscheidender präoperativer Risikofaktor. Es besteht eine hochsignifikante Korrelation zur Schweregradeinteilung der New York Heart Association für Herzinsuffizienz: Bei Klasse I ist die Mortalität 4%, bei Klasse II 11%, bei Klasse III 25% und bei Klasse IV 67%, wenn diese Patienten einer größeren nichtkardialen Operation unterzogen werden [75]. Ein präoperativ nachzuweisender 3. Herzton oder Halsvenenstau ist mit 20% perioperativen Komplikationen verbunden [30]. Die präoperative Diagnostik wird nicht invasiv erfolgen.

Literatur

1. Alt E, Dechand E, Wirzfeld A (1983) Überlebenszeit und Verlauf nach Schrittmacherimplantation. Dtsch Med Wochenschr 108:331
2. Amsterdam EA, Dressendorfer R, Smith J, Kaku R, Lee G, DeMaria AN, Mason DT (1979) Similar frequency of positive electrocardiographic ST-segment response to exercise in 1) symptomatic males and females with normal coronary arteries and 2) males and females in a clinically normal population. Am J Cardiol 43:352
3. Andresen D, Steinbeck G, v Leitner E, Bach P, Spielberg C, Haberl R, Oeff M, Schröder R, Riecker G (1986) Beziehung zwischen Langzeit-EKG und programmierter Ventrikelstimulation bei Patienten mit maligen tachykarden ventrikulären Rhythmusstörungen. Z Kardiol 75:[Suppl] 1:123
4. Armbrust CA, Levine SA (1950) Paroxysmal ventricular tachycardia. A study of one hundred and seven cases. Circulation 1:28
5. Berger M, Gallerstein PE, Benhuri P, Ballen R, Goldberg E (1981) Evaluation of aortic valve endocarditis by twodimensional echocardiography. Chest 80:61
6. Bethge KP (1982) Langzeitelektrokardiographie bei Gesunden und bei Patienten mit koronarer Herzerkrankung. Springer, Berlin Heidelberg New York
7. Bigger JT, Weld FM, Rolinitsky MS (1981) Prevalence of characteristics and significance of ventricular tachycardia (three or more complexes) detected with ambulatory electrocardiographic recording in the late hospital phase of acute myocardial infarction. Am J Cardiol 48:815
8. Bonow RO, Kent KM, Rosing DR, Lipson LD, Bacharach SL, Green MV, Epstein SE (1982) Improved left ventricular diastolic filling in patients with coronary artery disease after percutaneous transluminal coronary angioplasty. Circulation 6:1159
9. Borow KM, Wynne J, Sloss LJ, Cohn LH, Collins JJ (1983) Noninvasive assessment of valvular heart disease. Surgery without catheterization. Am Heart J 106:443
10. Braunwald E (1984) Thirty-five years of progress in cardiovascular research. Circulation 70:III-8
11. Braunwald E, Hollingsworth C, Passamani E (1985) Surgery in the treatment of coronary artery disease. Circulation 72:(Suppl V) V1–V2
12. Breithardt G, Borggrefe M, Quantius B, Karbenn O, Seipel L (1983) Ventricular vulnerability assessed by programmed ventricular stimulation patients with and without late potential. Circulation 68:275
13. Buxton AE, Marchlinski FE, Waxman HL, Flores BT, Cassidy DM, Josephson ME (1984) Prognostic factors in nonsustained ventricular tachycardia. Am J Cardiol 53: 1275
14. Cass principal investigors coronary artery surgery study (Cass) (1983) A randomized trial of coronary artery bypass surgery, survival data. Circulation 68:939
15. Chun PKE, Gertz E, Davia JE, Cheitlin MD (1982) Coronary atherosclerosis in mitral stenosis. Chest 81:36
16. Dhingra RC, Palileo E, Strasberg B (1981) Significance of the HV-interval in 517 patients with chronic bifascicular block. Circulation 64:1265
17. Diamond GA, Forrester JS (1979) Analysis of probability as an aid in the clinical diagnosis of coronary-artery disease. N Engl J Med 300:1350
18. Edhag O, Swan A (1976) Prognosis of patients with complete heart block or arrhythmic syncope who were not treated with artificial pacemakers: a long-term follow-up study of 101 patients. Acta Med Scand 200:457
19. Epstein SE (1980) Implications of probability analysis on the strategy used for noninvasive detection of coronary artery disease. Am J Cardiol 46:491
20. Erbel R, Schweizer P, Meyer J, Grenner H, Krebs W, Effert S (1980) Left ventricular volume and ejection fraction deter-

mination by cross sectional echocardiography in patients with coronary artery disease: a prospective study. Clin Cardiol 3:377
21. Erbel R, Schweizer P, Lambertz H, Henn G, Meyer J, Krebs W, Effert S (1983) Echoventriculography – a simultaneous analysis of two-dimensional echocardiography and cineventriculography. Circulation 67:205
22. Feigenbaum H (1983) Safety of diagnostic ultrasound. Ind State Med J 76:472
23. Feigenbaum H (1986) Echocardiography. 4th Edition. Lea & Febiger, Philadelphia
24. Fleg JL, Das DN, Lakatta EG (1983) Right bundle branch block: long-term prognosis in apprently healthy men. J Am Coll Cardiol 1:887
25. Fisch GR, Zipes DP, Fisch C (1980) Bundle branch block and sudden death. Prog Cardiovasc Dis 23:187
26. Follansbee WP, Michaelson EL, Morganroth J (1980) Nonsustained ventricular tachycardia in ambulatory patients – characteristics in association with sudden cardiac death. Ann Intern Med 92:741
27. Dewirth H, Williams DO, Most AS (1983) Quantitative assessment of the effects of a fixed 50% coronary artery stenosis on regional myocardial flow reserve and transmural distribution of blood flow. J Am Coll Cardiol 5:1273
28. Goldberg SJ, Allen HD, Marx GR, Flinn CJ (1985) Doppler echocardiography. Lea & Febiger, Philadelphia
29. Grube E, Richter R, Otten H, Janson R, Lackner K, Simon H, Jörgens H (1979) Darstellung linksventrikulär Kontraktionsanomalien mit Hilfe der zweidimensionalen Sektor-Echokardiographie. Dtsch Med Wochenschr 194:703
30. Goldman L (1983) Cardiac risk and complications of noncardiac surgery. Ann Intern Med 98:504
31. Guidelines for permanent cardial pacemaker implantation. (1984) J Am Coll Cardiol 4:434
32. Hakki AH, Kimbris D, Iskandrian AS, Segal BL, Mintz GS, Bemis CE (1980) Angina pectoris and coronary artery disease in patients with severe aortic valvular disease. Am Heart J 100:441
33. Hall RJC, Kadushi OA, Evemy K (1983) Need for cardiac catheterization in assessment of patients for valve surgery. Br Heart J 49:268
34. Hatle L (1981) Noninvasive assessment and differentiation of left ventricular outflow obstruction with Doppler ultrasound. Circulation 64:381
35. Holen J, Simonsen S (1979) Determination of pressure gradient in mitral stenosis with Doppler echocardiography. Br Heart J 41:529
36. Holper H, Böttcher D, Baew-Christow T, Adam W, Pfannenstiel P (1986) Kann die moderne nichtinvasive kardiologische Diagnostik die Herzkatheteruntersuchung bei erworbenen Herzfehlern ersetzen? Dtsch Med Wochenschr 111:248
37. Hör G, Kanemoto N (1981) 201-TL-myocardial scintigraphy: current status in coronary artery disease, results of sensitivity, specificity in 3092 patients and clinical recommendations. Nucl Med 20:136
38. Kennedy WJ (1982) Complications associated with cardiac catheterization and angiography. Cathet Cardiovasc Diagn 8:5
39. Kennedy HJ, James MPH, Whitlock A, Michael BS, Spargue K, Kennedy J, Buckingham TA, Goldberg RJ (1985) Long-term follow up of asymptomatic healthy subjects with frequent and complex ventricular ectopy. N Engl J Med 312:193
40. Kosturakis D, Allen HD, Goldberg SJ, Sahn DJ, Valdes-Cruz CM (1984) Non-invasive quantification of stenotic semilunar valve areas by Doppler echocardiography. J Am Coll Cardiol 3:1256
41. Krayenbühl HP (1986) Herzklappenchirurgie erst nach Herzkatheteruntersuchung? Z Kardiol 75:125
42. Leitner v ER, Andresen D, Meyer V (1978) Wertigkeit kardiologischer Untersuchungsmethoden im Rahmen der Diagnostik von Patienten mit unklaren Synkopen. Intensivmed 15:164
43. Lüderitz B, Manz M, Steinbeck G (1984) Plötzlicher Herztod bei ventrikulären Herzrhythmusstörungen: Möglichkeiten und Grenzen der Langzeittherapie. Internist 25:45
44. Maddahi J, Garcia EW, Berman DS, Waxman A, Swan JJC, Forrester J (1981) Improved noninvasive assessment of coronary artery disease by quantitative analysis of regional stress myocardial distribution and washout of Thallium-201. Circulation 64:924
45. Mahar LJ, Steen PA, Tinker HH, Vliestra RE, Smith HC, Pluth JR (1978) Perioperative myocardial infarction in patients with coronary artery disease with and without aorta-coronary artery bypass grafts. J Thorac Cardiovasc Surg 76:533
46. McAnulty JH, Kauffman S, Murphy ES, Kassebaum DG, Rahimtoola SH (1978) Survival in patients with intraventricular conduction defects. Arch Intern Med 138:30
47. McAnulty JH, Rahimtoola SH, Murphy ES (1982) Natural history of „high risk" bundle-branch block: final report of a prospective study. N Engl J Med 307:137
48. McCollum CH, Garcia-Rinaldi R, Graham JM, De Bakey ME (1977) Myocardial revascularization prior to subsequent major surgery in patients with coronary artery disease. Surgery 81:302
49. Meinertz T, Hofmann T, Kasper W (1984) Significance of ventricular arrhythmias in idiopathic dilated cardiomyopathy. Am J Cardiol 53:902
50. Miller DC, Stinson EB, Oyer PE, Rossiter SJ, Reitz BA, Shumway NE (1979) Surgical implications and results of combined aortic valve replacement and myocardial revascularization. Am J Cardiol 43:494
51. Miyatake K, Okamoto K, Kinoshita N, Park YD, Nagata S, Izumi S, Fusejima K, Sakakibara H, Nimura Y (1985) Doppler echocardiographic features of ventricular septal rupture in myocardial infarction. J Am Coll Cardiol 5:182
52. Morganroth J (1984) Premature ventricular complexes. Diagnosis and indications for therapy. J Am Med Ass 252:673
53. Moss AJ, Davis HT, Gamilla JD, Bayer LW (1979) Ventricular ectopic beats and their relation to sudden and nonsudden cardiac death after myocardial infarction. Circulation 60:998
54. Motro M, Neufeld HN (1980) Should patients with pure mitral stenosis undergo cardiac catheterization? Am J Cardiol 46:515
55. Okada RD, Boucher CA, Stauss W, Pohost GM (1980) Exercise radionuclide imaging approaches to coronary artery diesease. Am J Cardiol 46:1188
56. O'Rourke RA (1982) Preoperative cardiac catheterization. Its need in most patients with valvular heart disease. J Am Med Ass 248:745
57. Pauker SG, Kassirer JP (1980) The threshold approach to clinical decision making. N Engl J Med 302:1109
58. Peters RW, Scheinman MM, Modin G, O'Young J, Somelofski CA, Miles C (1979) Prophylactic permanent pacemakers for patients with chronic bundle branch block. Am J Med 66:978
59. Ptacin MJ, Fresch DD, Soin JS, Brooks HL (1982) Evaluation of left ventricular global and segmental function by radionuclide ventriculography in sudden coronary death survivors of pre-hospital cardiac arrest: correlation to subsequent short-term prognosis. Am Heart J 103:54
60. Rabkin SW, Mathewson FAL, Tate RB (1982) The electrocardiogram in apparently healthy men and the risk of sudden death. Br Heart J 47:546
61. Rahimtoola SH (1982) The need for cardiac catheterization and angiography in valvular heart disease is not disproven. Ann Intern Med 97:433
62. Rahimtoola SH (1985) A perspective on the three large multicenter randomized clinical trials of coronary bypass surgery for chronic stable angina. Circulation 72:[Suppl V] V 123

63. Ramsdale DR, Faragher EB, Bennett DH, Bray CL, Ward C, Beton DC (1982) Preoperative prediction of significant coronary artery disease in patients with valvular heart disease. Br Med J 284:223
64. Ramsdale DR, Bennett DH, Bray CL, Ward C, Beton DC, Faragher EB (1984) Angina, coronary risk factors and coronary artery disease in patients with valvular disease. A prospective study. Eur Heart J 5:716
65. Roberts WC (1982) No cardiac catheterization before cardiac valve replacement – a mistake (Editorial). Am Heart J 103:930
66. Rowe DW, de Puey EG, Sonnemaker RE, Hall RJ, Burdine JA (1983) Left ventricular performance during exercise in patients with left bundle branch block: evaluation by gated radionuclide ventriculography. Am Heart J 105:66
67. Ruberman W, Weinblatt E, Goldberg JD (1981) Ventricular premature complexes and sudden death after myocardial infarction. Circulation 64:297
68. Ryan M, Lown B, Horn H (1975) Comparison of ventricular ectopic activity during 24 hour monitoring and exercise testing in patients with coronary heart disease. N Engl J Med 229:224
69. Schaffer WA, Cobb LA (1975) Recurrent ventricular fibrillation and modes of death in survivors of out-of-hospital ventricular fibrillation. N Engl J Med 293:259
70. Scheinman MM, Peters RW, Modin G, Brennan M, Mies C, O'Young J (1977) Prognostic value of infranodal conduction time in patients with chronic bundle branch block. Circulation 56:240
71. Schweizer P, Bardos P, Krebs W, Erbel R, Minale C, Imm S, Massmer BJ, Effert S (1982) Morphometric investigations in mitral stenosis using two-dimensional echocardiography. Br Heart J 48:54
72. Silber S, Fleck E, Klein U, Rudolph W (1979) Wertigkeit der 201-Thallium-Belastungsszintigraphie im Vergleich zur Belastungselektrokardiographie bei Patienten mit koronarer Herzerkrankung ohne Myokardinfarkt. Herz 4:359
73. Silber S, Jennerwein J, Goppel L, Locher D, Klein U, Rudolph W (1978) Visualization of the right ventricular free wall in the 201-thallium scintigram in patients with right ventricular volume overload. In: Diethrich E (ed) Noninvasive cardiovascular diagnosis, current concepts. University Park Press, Baltimore, p 475
74. Silber S (1984) Stellenwert des Belastungs-EKG's. Diagnostik 17:16
75. Skinner JF, Pearce ML (1964) Surgical risk in the cardiac patient. J Chronic Dis 17:57
76. Steinbeck G, Allessie MA, Bonke FIM, Lammers WJ (1978) Sinus node response to premature atrial stimulation in the rabbit studied with multiple microelectrode impalements. Circ Res 43:695
77. St. John Sutton MG, St John Sutton M, Oldershaw P, Sacchetti R, Paneth M, Lennox SC, Gibson RV, Gibson DG (1981) Valve replacement without preoperative catheterization. N Engl J Med 305:1233
78. Strasberg B, Amat-Y-Leon F, Dhingra RC (1981) Natural history of chronic second-degree atrioventricular nodal block. Circulation 63:1043
79. Tajik AJ (1977) Echocardiography in pericardial effusion. Am J Med 63:29
80. Tarhan S, Moffitt EA, Taylor WF, Guiliani ER (1972) Myocardial infarction after general anesthesia. J Am Med Ass 220:1451
81. Ten Cate FJ, Relandt J (1983) Echocardiography of the cardiomyopathies: congestive, hypertrophic and restrictive types. In: Roelandt J (ed) The practice of M-Mode and two-dimensional echocardiography. Martinus Nijhoff Publishers, The Hague Boston London
82. Theisen K, Haider M, Jahrmärker H (1975) Untersuchungen über ventrikuläre Tachykardien durch Re-entry bei inhomogener Repolarisation. Dtsch Med Wochenschr 100:1099
83. Turina J, Goebel N, Hess O, Krayenbühl HP (1986) Indications for coronary arteriography in aortic valve disease. Z Kardiol 75 [Suppl 2] 68
84. Warth DC, Stewart WJ, Block PC, Weyman AE (1984) A new method to calculate aortic valve area without left heart catheterization. Circulation 70:978
85. Weaver WD, Cobb LA, Hallstrom AP (1982) Ambulatory arrhythmias in resuscitated victims of cardiac arrest. Circulation 66:212
86. Weiner DA, McCabe C, Hueter DC, Ryan TJ, Hood WB Jr (1978) The predictive value of angina chest pain as an indicator of coronary disease exercise testing. Am Heart J 96:458
87. West SR, Vasey CG, Armstron WF, Siddiqui AR, Schauwecker DS, Ryan T, Dillong JC, Feigenbaum H, Farris JV (1985) Comparison of continous loop exercise echocardiography and Thallium scintigraphy for detection of coronary artery disease. Circulation 72:[Suppl III] 58

Prof. Dr. K. Theisen
Medizinische Klinik Innenstadt
der Universität München
Ziemssenstraße 1
D-8000 München 2