This journal is regularly listed in Current Contents / Clinical Practice, MEDLARS and MEDLINE ISSN 0341–3098

MMW

Münchener Medizinische Wochenschrift

12. Juni 1987
129. Jahrgang
S. 453 – 474 (1 – 90)
24

Stumme Myokardischämie

Zeitbombe in den Koronarien

AIDS-Serie

Therapie opportunistischer Infektionen

Häufig verkannt

Pulmonalembolie

Heiß umstritten

Das Patiententestament

S. Silber zum Thema „stumme Myokardischämie"

Konsequenzen für Klinik und Praxis

In den letzten Jahren hat die Anzahl der Publikationen zum Thema „stumme Myokardischämie" rapide zugenommen. Bald wurde offensichtlich, daß die stumme Ischämie bei symptomatischen Männern „mittleren Alters" in ca. 4%, bei asymptomatischen Patienten nach Myokardinfarkt in ca. 20% und bei ca. jedem zweiten Patienten mit stabiler Angina pectoris zu finden ist. Rund 70% aller ischämischen Episoden verlaufen asymptomatisch. Nach wie vor besteht jedoch Unsicherheit darüber, wie die stumme Ischämie in der Praxis diagnostiziert werden kann und ob sie überhaupt behandelt werden muß.

Wie sicher kann die stumme Myokardischämie in der Praxis diagnostiziert werden? Anhand zahlreicher Untersuchungsmethoden wurde die Existenz der stummen Myokardischämie gesichert: Der Beweis erfolgte mit der aufwendigen und teuren Positronen-Emissions-Tomographie.
Von den klinisch praktikablen Methoden wurden vor allem das Belastungs-EKG und die Thallium-Szintigraphie eingesetzt (vgl. Abb.).

Diesen Methoden wurde aber häufig vorgeworfen, daß sie die Patienten „unphysiologisch" starken körperlichen Belastungen aussetzen. Daher scheint für die Praxis zur Beurteilung der tatsächlichen, für den einzelnen Patienten spezifischen ischämischen Situation das Langzeit-EKG mit ST-Streckenmessung am besten geeignet. Leider sind die meisten für die Rhythmusdiagnostik verwendeten Langzeit-EKG-Systeme für die Beurteilung der ST-Strecke nicht geeignet bzw. nicht validiert. Nach heutigem Stand der Kenntnis eignen sich hierzu entweder die (selten verwendeten und teuren) frequenzmodulierten Systeme oder die Echtzeit-Systeme. Die vollautomatische ST-Analyse anhand von Echtzeit-Systemen bietet eine Lösung für die hohen Anforderungen an eine exakte Diagnostik der stummen Ischämie: Mindestens drei konsekutive 24-Stunden-EKGs sind erforderlich, um die ischämische Situation genau zu erfassen.

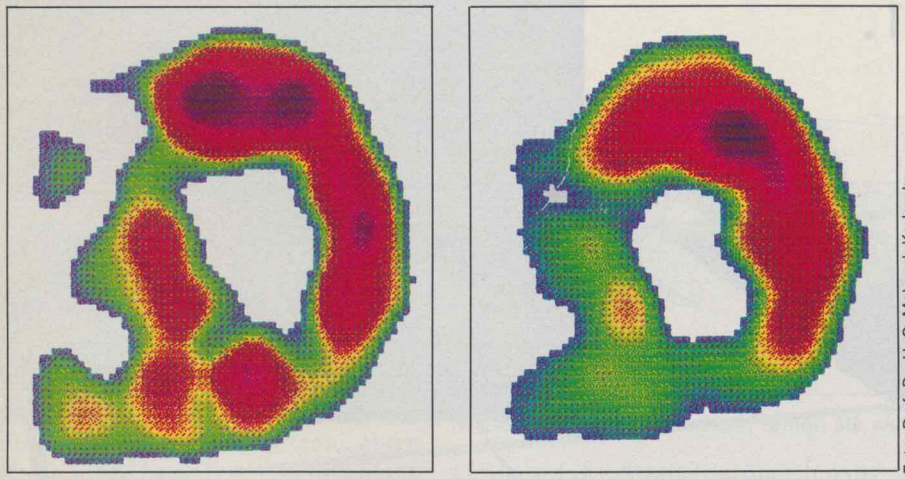

Foto: Prof. Dr. H. C. Mehmel, Karlsruhe

Thallium-Szintigramm bei Myokardischämie in Ruhe (li.) und unter Belastung (re.). Die minderperfundierten Bereiche sind in Grüntönen dargestellt.

Muß die stumme Myokardischämie behandelt werden? Wie allgemein in der Medizin gehandhabt, wird eine Therapie aus symptomatischen Gründen und/oder unter prognostischen Gesichtspunkten erforderlich. Per definitionem entfällt im Falle der stummen Ischämie die symptomatische Indikation. Eine zwingende Therapieindikation aus prognostischen Gründen ergibt sich, wenn folgende drei Forderungen eindeutig belegt sind:

- Die stumme Myokardischämie kann therapiert werden: Zahlreiche Untersuchungen haben gezeigt, daß stumme ischämische Episoden infolge medikamentöser oder revaskularisierender Maßnahmen beseitigt werden können. Hierbei haben sich sowohl Nitrate als auch Beta-Blokker und Kalzium-Antagonisten als wirksam erwiesen. Somit gleicht die Therapie der stummen Myokardischämie grundsätzlich dem Vorgehen bei Angina pectoris. Die stumme Ischämie ist also keine „neue Krankheit", die einer neuen Therapieform bedarf.

- Patienten mit stummer Myokardischämie weisen eine schlechtere Prognose auf als Patienten ohne stumme Ischämie: Zu diesem Thema liegen erst wenig Daten vor. Am besten untersucht sind Patienten nach instabiler Angina pectoris. Hier konnte gezeigt werden, daß bei Patienten mit stummer Ischämie innerhalb eines Monats mit einer höheren Komplikationsrate zu rechnen ist. Auch scheint die Gesamtdauer der stummen Episoden eine Rolle zu spielen. Über Patienten mit stabiler Angina pectoris und zusätzlich stummen ischämischen Episoden liegen zwar erste Hinweise für eine ähnliche Bedeutung vor, diese sind aber noch nicht in ausführlicher Form publiziert.

- Die Therapie der stummen Myokardischämie verbessert die Prognose: Dieser letzte Punkt, der die Beweiskette schließen würde, ist leider noch nicht untersucht bzw. publiziert. Man darf aber nicht vergessen, daß Untersuchungen zum Thema „stumme Ischämie und Prognose"

 © MMV Medizin Verlag GmbH München, München 1987

erst seit relativ geringer Zeit durchgeführt werden. Mit klaren Ergebnissen ist wohl in allernächster Zeit nicht zu rechnen.

Fazit. Die stumme Myokardischämie ist ein häufiges Problem. Sie kann in der Praxis anhand des Belastungs-EKGs und anhand spezieller Langzeit-EKG-Systeme diagnostiziert werden.

Obwohl die stumme Ischämie mit den herkömmlichen Mitteln gut therapiert werden kann, fehlt bislang der harte Beweis, daß sie auch therapiert werden muß. Allerdings soll eingeräumt werden, daß aufgrund der möglichen Kumulation ischämischer Episoden bis hin zum Myokardinfarkt die Therapiebedürftigkeit auch stummer Ischämien durchaus als plausibel anzusehen ist. Das letztendliche Therapieziel sollte nicht nur die Schmerzbekämpfung sein, sondern die Beseitigung der Myokardischämie schlechthin.

Prof. Dr. med. habil. *Sigmund Silber,* z. Z.: The University of Alabama at Birmingham, Division of Caridovascular Disease, University Station, Birmingham, Alabama, 35294, USA.

Vorgehen bei stummer Myokardischämie

Am objektiven Befund orientiert

Ein Umdenken ist unter den Kardiologen in Gang gekommen, seit sich die Erkenntnis durchgesetzt hat, daß die stumme Myokardischämie nicht nur häufiger ist als bisher angenommen, sondern daß sie auch bei der Prognose ein gewichtiges Wort mitzureden hat. Objektive Befunde werden künftig sowohl diagnostisch als auch therapeutisch stärker berücksichtigt werden.

„Es wird in Zukunft nicht mehr genügen, allein das Symptom Angina pectoris zu behandeln." Immer wieder hat der Erstbeschreiber der stummen Myokardischämie, *P. F. Cohn,* New York, die Ärzte aufgefordert, höhere Ansprüche an die Therapie der koronaren Herzkrankheit zu stellen und auf die Beseitigung *aller* ischämischen Episoden abzuzielen. Haben die Spezialisten in den führenden kardiologischen Zentren diese Herausforderung angenommen und ihr Behandlungskonzept geändert?

Dazu *T. v. Arnim* vom Münchner Klinikum Großhadern: „Aus meinen eigenen Untersuchungen zur stummen Myokardischämie habe ich gelernt, daß die objektiven Befunde, also EKG, Szintigraphie und Koronarangiographie, unbedingt neben der Angina pectoris in das Behandlungskonzept bei der koronaren Herzkrankheit einfließen müssen." Auch bei der Therapiekontrolle geht heute nach *v. Arnim* ohne Geräte nichts mehr: „Wir führen z. B. bei Patienten vor und nach einer perkutanen transluminalen koronaren Angioplastie (PTCA) eine Thallium-Szintigraphie durch, und da sollten sich die Befunde auf jeden Fall bessern; häufig normalisieren sie sich auch."

Frühzeitige antiischämische Behandlung. Ähnlich sieht es *B. Lüderitz,* Bonn: „Patienten mit stummer Ischämie sind – ebenso wie solche mit manifester Angina pectoris – durch Myokardinfarkt und plötzlichen Herztod im Gefolge einer elektrischen Instabilität des Herzens gefährdet. Dabei ist die stumme Ischämie als prämonitorisches Symptom aufzufassen. Bei eindeutiger Diagnostizierung einer stummen

Ein Gegenstück: Syndrom X

Eine offensichtliche Diskrepanz zwischen subjektiven Beschwerden und objektivem Befund beobachten die Kardiologen nicht nur bei der stummen Myokardischämie. Gelegentlich müssen sie nämlich auch die umgekehrte Erfahrung machen: Ein Patient klagt über intensive pektanginöse Beschwerden, in der Koronarangiographie erscheint die Gefäßanatomie jedoch unauffällig. Zur Gruppe dieser sogenannten atypischen Koronaropathien zählt auch das ominöse Syndrom X.

Wie *M. Tauchert,* Leverkusen, erläuterte, leiden in der Bundesrepublik einige 10 000 Patienten an dieser atypischen Form der Koronaropathie. Es handelt sich folglich um eine Gruppe, „die Beachtung verdient und auch sachgemäß behandelt werden sollte".

Leitsymptom Nummer eins ist die Angina pectoris, die in ihrer Intensität manchmal sehr unterschiedlich ausgeprägt ist. Die Beschwerden bilden sich unter einschlägiger antianginöser Behandlung mit Nitraten, Betablockern oder Kalzium-Antagonisten zurück. Charakteristisch ist weiter das pathologische EKG unter Belastung. Mitunter finden sich auch schon in Ruhe die typischen EKG-Veränderungen. Stets ist jedoch das Koronarogramm normal. Es ist aber anzunehmen, daß Veränderungen der kleinsten Kranzgefäße vorliegen, die sich im Angiogramm nicht darstellen.

Ein funktionelles Charakteristikum ist schließlich auch die hochgradig reduzierte Koronarreserve.

Die Prognose ist bei dieser – noch immer geheimnisvollen – Erkrankung günstig: Myokardinfarkte sind praktisch ausgeschlossen, und nur in Ausnahmefällen kann das Syndrom X in eine nicht-obstruktive Kardiomyopathie übergehen.

 © MMV Medizin Verlag GmbH München, München 198