[1] Kardiologische Praxis und Praxisklinik in der Klinik Dr. Müller, München,
[2] Innere Abteilung, Kreisklinik Ebersberg.

Die ESC-Leitlinien zur perkutanen Koronarintervention (PCI)

Drei Fallbeispiele

Sigmund Silber[1], Barbara M. Richartz[1], Matthias Brilmayer[2]

Schlüsselwörter:
Leitlinien · PCI · Evidenz · Stent · Stentthrombose

Zusammenfassung

Die Europäische Gesellschaft für Kardiologie (ESC) hat im Frühjahr 2005 erstmals Leitlinien zur perkutanen Koronarintervention (PCI) veröffentlicht. Die Empfehlungsgrade der ESC-Leitlinien (wie auch der Leitlinien von AHA/ACC [American Heart Association/American College of Cardiology]) werden traditionell als Kombination aus einer Empfehlungsklasse (I, IIa bzw. IIb) und einem Evidenzgrad (A, B oder C) ausgedrückt. Die vorliegende Arbeit erläutert und diskutiert ausgewählte Schwerpunkte der ESC-PCI-Leitlinien anhand von drei repräsentativen Fallbeispielen aus der täglichen Praxis.

1. Stabile koronare Herzkrankheit (KHK): PCI bei einem 53-jährigen Patienten ohne Angina pectoris mit Ischämienachweis. Bei eindeutigem Ischämienachweis im Vorderwandbereich bestand aufgrund der ESC-PCI-Leitlinien die Indikation zur Koronarangiographie in PCI-Bereitschaft – auch wenn keine Angina-pectoris-Symptomatik vorlag. Die Herzkatheteruntersuchung ergab eine 99%ige proximale LAD-Stenose, die in gleicher Sitzung dilatiert und gestentet wurde. Entsprechend den ESC-PCI-Leitlinien ist bei stabiler KHK eine Intervention indiziert, wenn ein eindeutiger Nachweis eines größeren ischämischen Areals vorliegt (Empfehlungsgrad I A).
2. ST-Elevations-Myokardinfarkt (STEMI): PCI auch nach erfolgreicher Thrombolyse. Ein 70-jähriger Patient suchte wegen akuter retrosternaler Schmerzen sofort sein nahe gelegenes Krankenhaus auf. Bei eindeutigem EKG (Vorderwand-STEMI) war in dem Krankenhaus ohne Herzkatheterlabor die leitlinienorientierte Indikation zur Thrombolyse gegeben, da diese innerhalb der ersten 3 h nach Schmerzbeginn eingeleitet werden konnte. Nach der Thrombolyse trat rasch Beschwerdefreiheit ein, verbunden mit einer deutlichen Rückbildung der ST-Strecken-Hebungen über der Vorderwand. Entsprechend den ESC-PCI-Leitlinien erfolgte am nächsten Tag die Verlegung in ein Herzkatheterlabor, wo die noch verbliebene ca. 50%ige Reststenose der LAD gestentet wurde. Entsprechend den ESC-PCI-Leitlinien sollte auch nach erfolgreicher Thrombolyse innerhalb von 1–2 Tagen eine Koronarangiographie in PCI-Bereitschaft durchgeführt werden (Empfehlungsgrad I A). Somit ist die – auch „erfolgreiche" – Thrombolyse nicht als endgültige Therapie des STEMI anzusehen.
3. Zu frühes Absetzen des Clopidogrels nach Stentimplantation: Stentthrombose mit akutem Herzinfarkt. Ein 46-jähriger Patient suchte die Praxis wegen zunehmender Dyspnoe auf. 4 Monate zuvor waren in einem Herzzentrum die Implantation eines Taxus-Stents in den 2. RPLS des RCX und 3 Tage später die Implantation eines Cypher-Stents in die LAD erfolgt. Bei der Entlassung an einem Freitagmittag sei ihm geraten worden, sich bald beim Hausarzt Clopidogrel verschreiben zu lassen. Der Patient erhielt einen Termin bei seinem Hausarzt für den darauffolgenden Mittwochnachmittag. Am Mittwochmorgen kam es jedoch zu einem kardiogenen Schock, die verschlossene LAD (Stentthrombose) konnte rasch wiedereröffnet werden. Bei jetzt echokardiographisch hochgradig eingeschränkter linksventrikulärer Funktion wurde ein Defibrillator zur Überbrückung der Zeit bis zur Herztransplantation implantiert. Die „organisatorische" Clopidogrelpause war entgegen den ESC-PCI-Leitlinien: Nach Stentimplantation muss die duale Plättchenaggregationshemmung (Acetylsalicylsäure und Clopidogrel) lückenlos und bei allen Stents für mindestens 4 Wochen fortgeführt werden. Nach Medikamente freisetzenden Stents (DES) muss Clopidogrel entsprechend den ESC-PCI-Leitlinien für mindestens 6 Monate gegeben werden, bei kleinen Gefäßen, langen Stenosen und komplexer Anatomie (z.B. Bifurkationsstenting) mindestens 1 Jahr. Die optimale Dauer der dualen Plättchenaggregationshemmung bei PCI mit DES von ungeschützten Hauptstammstenosen ist derzeit nicht bekannt.

Die Beurteilung des Evidenzgrades klinischer Studien anhand der ESC-, AHA- und ACC-Kriterien ist heute nicht mehr sachgerecht: So genügen bereits zwei kleine randomisierte Studien mit wenigen Patienten und ungenügender statistischer Power unter Verwendung eines klinisch unwichtigen Surrogatendpunkts, um den Evidenzgrad A zu erhalten. Aus diesem Grund wird ein neues Scoring-System vorgeschlagen, das u.a. die Wahl des primären Endpunkts, die statistische Power und die Beurteilung der Ergebnisse und der Komplikationen durch externe Gutachter berücksichtigt.

Herz 2006;31:836–47
DOI 10.1007/s00059-006-2939-y

The European Society of Cardiology (ESC) Guidelines for Percutaneous Coronary Interventions (PCI). Three Case Reports

Abstract

The European Society of Cardiology (ESC) for the first time issued guidelines for percutaneous coronary interventions (PCI) in spring 2005. The strengths of recommendations stated in the ESC guidelines (as in those of the AHA/ACC [American Heart Association/ American College of Cardiology]) are traditionally a combination of recommendation classes (I, IIa, and IIb) and a level of evidence (A, B, or C). This paper explains and discusses selected focal points of the ESC PCI guidelines based on three representative cases from daily practice.

1. Stable coronary artery disease (CAD): PCI in a 53-year-old patient without angina pectoris and proof of myocardial ischemia. With a clear indication of ischemia in the anterior myocardial wall, the ESC PCI guidelines indicated coronary angiography with possible PCI, even without angina pectoris symptoms. Cardiac catheterization showed a 99% proximal LAD stenosis, which was immediately dilated and stented based on the indicated ischemia. According to the ESC PCI guidelines, an intervention is indicated for CAD when a larger ischemic area is clearly evident even in the absence of typical angina (recommendation class I A).
2. ST segment elevation myocardial infarction (STEMI): PCI even after successful thrombolysis. A 70-year-old patient experienced acute substernal pain and immediately went to his nearby hospital. The ECG clearly showed anterior myocardial wall STEMI, which in this hospital without a cardiac cath lab indicated thrombolysis, since it could be initiated within 3 h after the onset of chest pain. Pain relief was evident soon after thrombolysis, combined with a resolution of the ST segment elevations. As suggested by the ESC PCI guidelines, a transfer to a cardiac cath lab took place the next day, where the 50% residual stenosis of the LAD was stented. The ESC PCI guidelines suggest coronary angiography with possible PCI within 1–2 days following successful thrombolysis (recommendation class I A). Thus, even "successful" thrombolysis is not regarded as the final treatment for STEMI.
3. Premature termination of clopidogrel after stent implantation: stent thrombosis with acute myocardial infarction. A 46-year-old patient visited the practice due to increasing dyspnea. 4 months earlier, a Taxus stent had been implanted at a heart center into the second RPLS of the RCX; 3 days later, a Cypher stent was implanted in the LAD. Upon being discharged on a Friday at noon, the patient was advised to see his general practitioner soon to attain a prescription for clopidogrel. The patient was given an appointment at his general practitioner for the following Wednesday afternoon. But on that Wednesday morning the patient went into cardiogenic shock. Although the occluded LAD (stent thrombosis) could be quickly reopened, left ventricular myocardium became severely damaged. Until a cardiac transplantation will be performed, a defibrillator was implanted. This "organizational" gap in clopidogrel administration did not conform to the ESC PCI guidelines: after implantation of any coronary stent, dual antiplatelet treatment (acetylsalicylic acid and clopidogrel) must be consistently administered for at least 4 weeks. After implantation of drug-eluting stents (DES), the ESC PCI guidelines call for clopidogrel administration for at least 6 months; when small vessels, long lesions or a complex anatomy (e.g., bifurcation stenting) are involved, a duration of 1 year or even longer is recommended. The optimal duration of platelet aggregation inhibition following PCI with DES of unprotected left main stem stenoses is unknown at this time.

The traditional levels of evidence according to ESC, AHA and ACC criteria (levels A, B, or C) do no longer meet the actual requirements to assess the scientific evidence of randomized PCI trials and registry studies. For example, only two small randomized studies with few patients and insufficient statistical power utilizing a clinically insignificant surrogate endpoint would be enough to attain level of evidence A. Consequently, a new scoring system will be proposed, which considers criteria such as the importance of a primary clinical endpoint, the statistical power achieved, and the presence of an independent external data review and safety monitoring board.

Key Words:
Guidelines · PCI · Evidence· Stent · Stent thrombosis

Einleitung

Die Europäische Gesellschaft für Kardiologie (ESC) hat im Frühjahr 2005 erstmals Leitlinien zur perkutanen Koronarintervention (PCI) veröffentlicht [1]. Diese Leitlinien beinhalten den aktuellen Stand der Kenntnisse und praktische Empfehlungen zur Indikation einer PCI bei stabiler koronarer Herzkrankheit (KHK) und bei akutem Koronarsyndrom (ACS) mit und ohne ST-Strecken-Hebung (STEMI bzw. NSTE-ACS) sowie den Einsatz von Medikamente freisetzenden Stents („drug-eluting stents" [DES]) einschließlich der Dauer einer dualen Plättchenag-

Tabelle 1. Empfehlungsklassen in Leitlinien der Europäischen Gesellschaft für Kardiologie (ESC).

Table 1. Recommendation classes used in guidelines of the European Society of Cardiology (ESC).

Klasse I	Gute Evidenz und/oder allgemeine Akzeptanz, dass diese Maßnahme nützlich und effektiv ist
Klasse II	Umstrittene Evidenz und/oder unterschiedliche Meinungen über Nutzen/Effektivität einer Maßnahme
• Klasse IIa	Umstritten, aber überwiegende Evidenz, dass diese Maßnahme nützlich und/oder effektiv ist
• Klasse IIb	Umstritten, aber geringere Evidenz, dass diese Maßnahme nützlich und/oder effektiv ist

Tabelle 2. Evidenzgrade in Leitlinien der Europäischen Gesellschaft für Kardiologie (ESC).

Table 2. Levels of evidence used in guidelines of the European Society of Cardiology (ESC).

Evidenzgrad A	Daten aus mehreren randomisierten Studien oder Metaanalysen
Evidenzgrad B	Daten aus einer randomisierten Studie oder mehreren nichtrandomisierten Studien oder Registern
Evidenzgrad C	Expertenkonsensus ist wesentliche Grundlage

gregationshemmung mit Acetylsalicylsäure (ASS) und Clopidogrel.

Die Empfehlungsgrade der ESC-Leitlinien werden traditionell als Kombination aus einer Empfehlungsklasse (I, IIa bzw. IIb, Tabelle 1) und einem Evidenzgrad (A, B oder C, Tabelle 2) ausgedrückt. Die vorliegende Arbeit erläutert und diskutiert ausgewählte Schwerpunkte der ESC-PCI-Leitlinien anhand von drei repräsentativen Fallbeispielen aus der täglichen Praxis.

1. Stabile KHK: PCI bei einem Patienten ohne Angina pectoris mit Ischämienachweis

Fallbeispiel

Der 53-jährige Patient M.W. stellte sich in der Praxis vor, da er ca. 2 Wochen zuvor aus der Ruhe heraus ein linksthorakales Druckgefühl von ca. 1-stündiger Dauer verspürt hatte. Seit damals war er völlig beschwerdefrei. Kardiovaskulär wirksame Medikamente wurden nicht eingenommen. An Risikofaktoren bestanden anamnestisch eine Hyperlipidämie und ein Nikotinkonsum von etwa zehn Zigaretten pro Tag seit ca. 20 Jahren; ein Diabetes mellitus war nicht bekannt. Echokardiographisch lag ein Normalbefund vor. Da im Ruhe-EKG Repolarisationsstörungen vorlagen und somit die Aussagekraft des Belastungs-EKG eingeschränkt war, wurde eine Myokardszintigraphie durchgeführt (Abbildung 1a). Bei eindeutigem Ischämienachweis bestand aufgrund der ESC-PCI-Leitlinien die Indikation zur Koronarangiographie in PCI-Bereitschaft, auch wenn keine Angina-pectoris-Symptomatik vorlag.

Die Herzkatheteruntersuchung ergab eine 99%ige proximale LAD-Stenose, die aufgrund des positiven Ischämienachweises in gleicher Sitzung dilatiert und gestentet wurde (Taxus Liberté, 2,75/16, implantiert mit 16 bar, Abbildung 2). Aufgrund der Gefäßgröße von < 3,0 mm wurde nach DES-Implantation die Clopidogreleinnahme (zusätzlich zu ASS) für 12 Monate empfohlen (Tabelle 4). Das Myokardszintigramm 2 Monate nach der Intervention zeigte einen Normalbefund (Abbildung 1b), so dass von einem ursprünglich vollständig vitalen Myokard ausgegangen werden kann. Da eine Eingefäßerkrankung vorlag, waren weitere Interventionen nicht erforderlich.

Kommentar

Entsprechend den ESC-PCI-Leitlinien ist bei stabiler KHK eine Intervention indiziert, wenn ein eindeutiger Nachweis eines größeren ischämischen Areals vorliegt (Tabelle 3). Diese Empfehlung besitzt die Stufe I A, vor allem basierend auf den ACME- [2, 3] und ACIP-Studien [4]. Die ACME-Studie war konzipiert, um zu prüfen, ob die PCI bei Patienten mit Angina pectoris und Ein- bzw. Zweigefäßerkrankung der medikamentösen Therapie überlegen ist. Hierbei zeigte sich, dass die PCI das Ausmaß der Ischämie deutlicher reduzierte als die medikamentöse Therapie. In der ACIP-Studie war 2 Jahre nach der Randomisierung die Mortalität in der ischämiegeführten Gruppe niedriger als in der Angina-pectoris-geführten Gruppe. Aus diesen Daten konnte abgeleitet werden, dass eine Revaskularisation vorzuziehen ist, wenn größere ischämische Gebiete vorliegen.

Bei kritischer Analyse der vorliegenden Studien zum Vergleich der PCI mit der medikamentösen Therapie stellt man fest, dass die Datenlage hierzu spärlich ist und darüber hinaus diese Studien aufgrund des älteren Datums mit unbeschichteten Stents durchgeführt wurden (Tabelle 3). Grundsätzlich kann man davon ausgehen, dass die PCI bei stabiler Angina pectoris die Lebensqualität erhöht [5] und bei einem ischämischen Areal von > 10% der linksventrikulären Masse auch im Vergleich zur medikamentösen Therapie die Prognose verbessert [6]. Letztere Situation war bei unserem Patienten gegeben (Abbildung 1a).

2. ST-Elevations-Myokardinfarkt (STEMI): PCI auch nach erfolgreicher Thrombolyse

Fallbeispiel

Der 70-jährige Patient H.W. suchte wegen akuter retrosternaler Schmerzen sofort sein nahe gelegenes

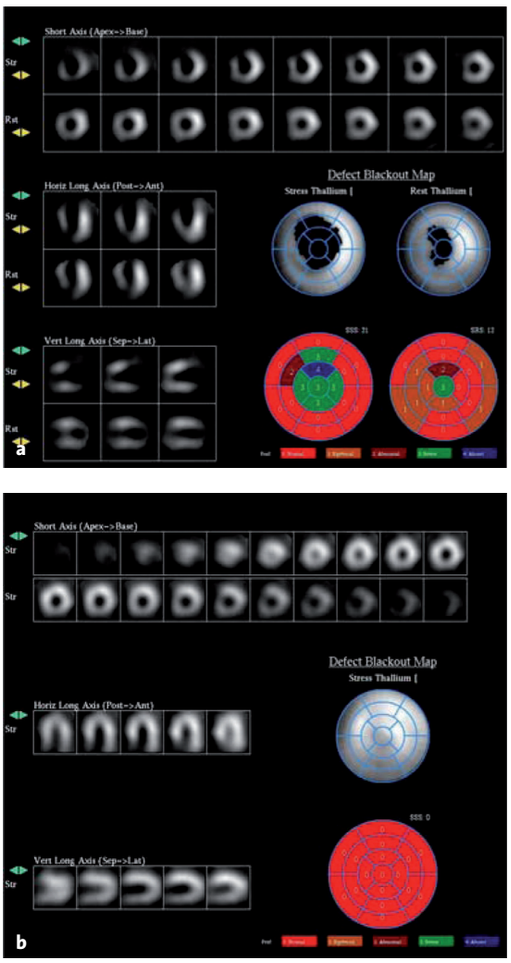

Abbildungen 1a und 1b. a) Myokardszintigramm mit Thallium-201 des Patienten M.W. kurz nach Belastung bis 270 W (obere Bildreihe [Str] bzw. linke Bull's-Eyes = „Frühaufnahme") und nach 2 h (untere Bildreihe [Rst] bzw. rechte Bull's-Eyes = „Spätaufnahme"). Man erkennt deutlich die anteriore, apikale und z.T. auch septale relative Minderspeicherung mit teilweiser Rückverteilung als Ausdruck einer Belastungsischämie im Vorderwandbereich, vereinbar mit einer proximal lokalisierten LAD-Stenose. b) Myokardszintigramm mit Thallium-201 des Patienten M.W. 2 Monate nach primär erfolgreicher PCI der LAD (Abbildung 2): Kurz nach Belastung bis 290 W („Frühaufnahme") zeigt sich jetzt ein Normalbefund. Eine „Spätaufnahme" ist daher nicht erforderlich.

Figures 1a and 1b. a) Myocardial perfusion scintigraphy with thallium-201 of patient M.W. shortly after exercise of up to 270 W (upper row [Str] and bull's-eyes at left = "initial scans") and after 2 h (lower row [Rst] and bull's-eyes at right = "delayed scans"). The anterior, apical and partially septal defects with partial redistribution represent exercise-induced myocardial ischemia suggesting a proximally located LAD stenosis. b) Myocardial perfusion scintigraphy with thallium-201 of patient M.W. 2 months after successful PCI of the LAD (Figure 2): shortly after exercise up to 290 W („early scans") no abnormalities can be seen. A "delayed scan" is thus not necessary.

Tabelle 3. Empfehlungen der Europäischen Gesellschaft für Kardiologie (ESC) zur perkutanen Koronarintervention (PCI) bei stabiler koronarer Herzkrankheit. Wenn die höchstgradige Stenose technisch für eine Dilatation und Stentimplantation geeignet ist, wird die routinemäßige Stentimplantation durch die Empfehlungsklasse und den angegebenen Evidenzgrad empfohlen. Diese Empfehlungen basieren auf den randomisierten Studien mit unbeschichteten Stents. Mit Medikamente freisetzenden Stents liegen analoge Studien in Abhängigkeit vom Nachweis bzw. von der Ausdehung des ischämischen Areals nicht vor. LVEF: linksventrikuläre Ejektionsfraktion.

Table 3. European Society of Cardiology (ESC) recommendations of percutaneous coronary intervention (PCI) in stable coronary artery disease. If the highest-grade stenosis is technically suited for dilation and stent implantation, routine stent implantation is recommended by the recommendation classes and levels of evidence. These recommendations are based on randomized trials with bare-metal stents. There are no corresponding trials with drug-eluting stents regarding the presence of extension of the ischemic areas. LVEF: left ventricular ejection fraction.

Indikationen	Empfehlungsklasse und Evidenzgrad	Randomisierte Studien für den Evidenzgrad A oder B
Objektivierbare, große Ischämie	I A	ACME[a], ACIP[b]
Chronischer Verschluss	IIa C	–
Hohes Operationsrisiko, inklusive LVEF < 35%	IIa B	AWESOME
Mehrgefäßerkrankung/Diabetes mellitus	IIb C	–
Ungeschützte Hauptstammstenose in Abwesenheit anderer Revaskularisationsmöglichkeiten	IIb C	–
Routinemäßige Stentimplantation einer De-novo-Läsion in nativen Koronararterien	I A	BENESTENT-I STRESS
Routinemäßige Stentimplantation eines venösen Bypasses	I A	SAVED VENESTENT

[a] Der Nutzen war durch Symptomverbesserung und Verbesserung der Leistungsfähigkeit limitiert
[b] ACIP war keine reine Studie zu PCI versus medikamentöse Therapie, da die Hälfte der Revaskularisationspatienten durch eine Bypassoperation behandelt wurde

Krankenhaus auf („Selbsteinweisung"). Bereits eine Woche zuvor hatte er während einer Skitour ein ähnliches, aber nicht so starkes Druckgefühl bemerkt. An Risikofaktoren bestanden (neben Alter und Geschlecht) anamnestisch eine Hyperlipidämie sowie eine fragliche arterielle Hypertonie. Bei der Aufnahme waren der körperliche Untersuchungsbefund und die Laborwerte (einschließlich Troponin T) unauffällig. Bei dem eindeutigen EKG (Vorderwand-STEMI, Abbildung 3a) war in dem Krankenhaus ohne Herzkatheterlabor die Indikation zur Thrombolyse gegeben, da diese innerhalb der ersten 3 h nach Schmerzbeginn eingeleitet werden konnte (Abbildung 5): Nach sofortiger i.v. Gabe von 500 mg Aspisol®, 5 mg Morphin i.v. und 5 000 E Liquemin® i.v. wurden 8 000 E Tenecteplase (Metalyse) i.v. verabreicht, gefolgt vom Heparinperfusor mit 20 000 E über 24 h, entsprechend ca. 800 E/h; Nitroperfusor 2 mg/h, Beginn

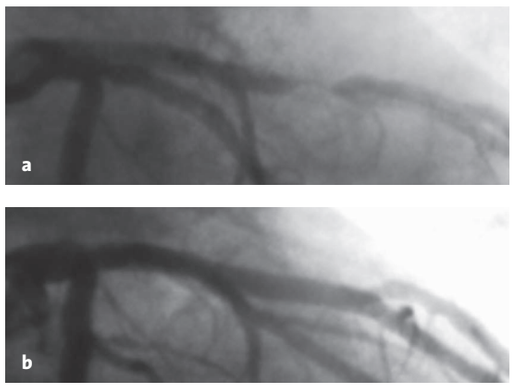

Abbildungen 2a und 2b. a) Koronarangiographie der linken Herzkranzgefäßarterie des Patienten M.W.: Erwartungsgemäß (Abbildung 1a) zeigt sich eine filiforme LAD-Stenose.
b) Koronarangiographie der linken Herzkranzgefäßarterie nach PCI mit Implantation eines Taxus-Liberté-Stents (2,75 mm/16 mm, 16 bar).

Figures 2a and 2b. a) Coronary angiography of the left coronary artery of patient M.W.: as expected (Figure 1a), a filiform LAD stenosis can be seen.
b) Coronary angiography of the left coronary artery after PCI with implantation of a Taxus Liberté stent (2.75 mm/16 mm, 16 bar).

mit oraler Medikation Simvastatin 40 mg 1 Tbl., Clopidogrel 75 mg 4 Tbl., Beloc-Zok® mite ½ Tbl. sowie Tranxilium® 10 mg 1 Tbl. Nach Lyse rasche Beschwerdefreiheit, EKG nach Lyse: deutliche Rückbildung der ST-Hebungen über der Vorderwand (Abbildung 3b). Der Patient blieb kreislaufstabil, die Sauerstoffgabe konnte beendet werden. Komplikationslose Überwachung auf der Intensivstation, Verlegung des Patienten bei Beschwerdefreiheit am nächsten Tag zur Koronarangiographie in PCI-Bereitschaft.

Die Herzkatheteruntersuchung zeigte eine koronare Eingefäßerkrankung mit – nach erfolgreicher Thrombolyse – noch verbliebener ca. 50%iger medialer LAD-Reststenose (Abbildung 4a), die in gleicher Sitzung erfolgreich gestentet wurde (Taxus 3,0/20, Abbildungen 4b bis 4d). Aufgrund der Stentlänge (20 mm) wurde nach DES-Implantation die Clopidogreleinnahme (zusätzlich zu ASS) für 12 Monate empfohlen (Tabelle 4).

Kommentar

Entsprechend den ESC-PCI-Leitlinien sollte – auch nach erfolgreicher Thrombolyse – innerhalb von 1–2 Tagen eine Koronarangiographie in PCI-Bereitschaft durchgeführt werden (Abbildung 5). Diese Empfehlung wurde auf der Stufe I A gegeben und basierte

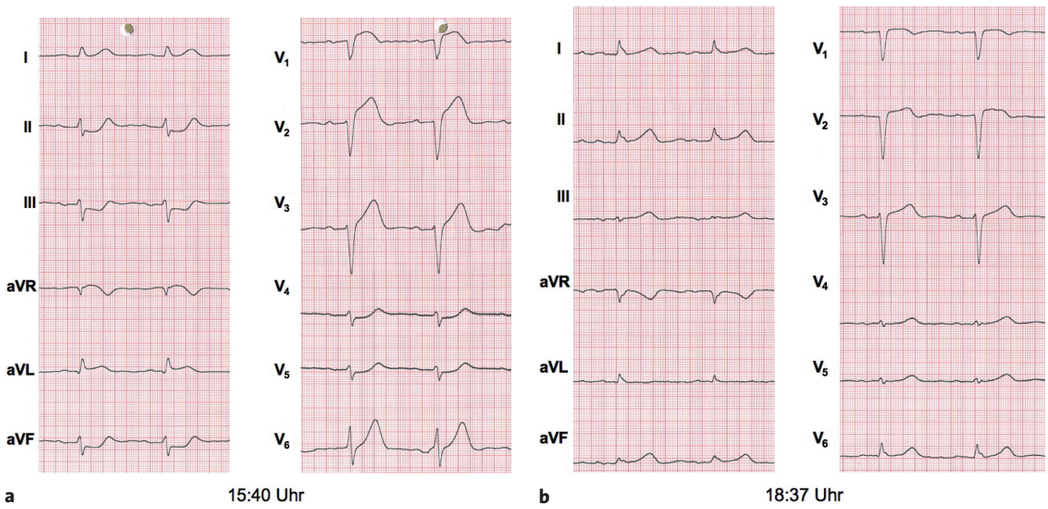

Abbildungen 3a und 3b. a) Der Patient H.W. präsentiert sich mit einem klassischen EKG eines akuten Vorderwandinfarkts mit deutlicher ST-Strecken-Hebung in V_1–V_3 (STEMI). Zu diesem Zeitpunkt waren die „Herzenzyme" einschließlich Troponin T noch normal.
b) EKG des Patienten H.W. nach Thrombolyse: Der deutliche Rückgang der Angina pectoris spiegelt sich auch in einem Rückgang der ST-Strecken-Hebung wider, so dass diese Thrombolyse als „erfolgreich" angesehen werden kann.

Figures 3a and 3b. a) Patient H.W. presented with a classic ECG of an acute anterior myocardial infarction with clear ST segment elevation in V_1–V_3 (STEMI). At this time the "cardiac enzymes" including troponin T were still normal.
b) ECG of patient H.W. after thrombolysis: the decline of angina pectoris is paralleled by the decrease of the ST segment elevations; thus, thrombolysis may be seen as "successful".

Tabelle 4. Empfehlungen der Europäischen Gesellschaft für Kardiologie (ESC) zur Clopidogrelgabe nach perkutaner Koronarintervention (PCI).
Dauer der erforderlichen Gabe von Clopidogrel (zusätzlich zu Acetylsalicylsäure, 1 × 100 mg) in Abhängigkeit von Stenttyp, klinischer Situation und Koronarmorphologie. Da heute randomisierte Studien zur Länge der Clopidogrelgabe nach Medikamente freisetzenden Stents (DES) als unethisch anzusehen sind, stellt der Expertenkonsensus (Grad C) die wesentliche Grundlage der Empfehlungen dar. KHK: koronare Herzkrankheit; NSTE-ACS: akutes Koronarsyndrom ohne ST-Strecken-Hebung; STEMI: ST-Strecken-Hebungsinfarkt.

Table 4. European Society of Cardiology (ESC) recommendations regarding clopidogrel administration after percutaneous coronary intervention (PCI).
The duration of the recommended clopidogrel intake (in addition to acetylsalicylic acid, 1 × 100 mg) depends on the stent type, the clinical situation, and coronary morphology. Randomized trials regarding the duration of clopidogrel administration after drug-eluting stents (DES) are now considered unethical, so the consensus of expert opinion (level C) represents the majority of recommendations. KHK: coronary artery disease; NSTE-ACS: acute coronary syndrome without ST segment elevation; STEMI: ST segment elevation myocardial infarction.

Indikation	Beginn/Dauer	Empfehlungsklasse und Evidenzgrad	Randomisierte Studien für den Evidenzgrad A oder B
Vorbehandlung für geplante PCI bei stabiler KHK	Einmalige Initialdosis von 300 mg, mindestens 6 h vor PCI, am besten am Tag zuvor	I C	–
Vorbehandlung für primäre PCI bei STEMI, Sofort-PCI bei NSTE-ACS oder ad hoc PCI bei stabiler KHK	Einmalige Initialdosis von 600 mg, sobald wie möglich, am besten mindestens 2 h zuvor	I C	–
Nachbehandlung von unbeschichteten Stents	1 × 75 mg/d für 3–4 Wochen	I A	CLASSICS TOPPS Bad Krozingen
Nach vaskulärer Brachytherapie	12 Monate	I C	–
Nachbehandlung von DES	1 × 75 mg/d für mindestens 6 Monate, evtl. auch 1 Jahr oder länger bei komplexen und/oder langen Stenosen, kleine Gefäße	I C	–
Nach NSTE-ACS	9–12 Monate	I B	CURE

vor allem auf den SIAM-III- [7], GRACIA-1- [8] und CAPITAL-AMI-Studien [9] im Zusammenhang mit den LPLS- [10] und ALKK-Studien [11] sowie ASSENT-2 [12] und der Metaanalyse der TIMI-4-, -9- und -10b- sowie der IN-TIME-II-Studien [13]. Eine zentrale Rolle nimmt hierbei die GRACIA-1-Studie ein [8]: 500 Patienten mit STEMI wurden innerhalb von 12 h nach Schmerzereignis thrombolysiert und innerhalb von 24 h zu ischämiegesteuerter PCI oder routinemäßiger Koronarangiographie randomisiert. Der primäre Endpunkt war eine Kombination von Tod, Reinfarktrate und TLR nach 12 Monaten. Dieser kombinierte Endpunkt konnte durch die routinemäßig postthrombolytisch durchgeführte PCI von 21% auf 9% signifikant gesenkt werden (primärer Endpunkt erreicht). Somit ist die – auch „erfolgreiche" – Thrombolyse nicht als endgültige Therapie des STEMI anzusehen. Unser Patient H.W. wurde nach erfolgreicher Thrombolyse leitlinienorientiert behandelt und dürfte in seinem weiteren klinischen Verlauf – unabhängig vom Ischämienachweis – von der PCI profitiert haben.

3. Zu frühes Absetzen des Clopidogrels nach Stentimplantation: Stentthrombose mit akutem Herzinfarkt

Fallbeispiel

Der 46-jährige Patient S.S. suchte die Praxis wegen zunehmender Dyspnoe auf. Bei der Vorstellung klagte er zusätzlich über einen Hustenreiz und Oberbauchbeschwerden. Er könne maximal 50 m ebenerdig gehen. Bei der körperlichen Untersuchung ließen sich ein 3. Herzton sowie ein lautes bandförmiges Systolikum mit Punctum maximum über dem 5. ICR auskultieren. Kardiale Dekompensationszeichen bestanden nicht. Abbildung 6 zeigt das EKG. Echokardiographisch stellte sich ein erheblich dilatierter linker Ventrikel mit hochgradig eingeschränkter linksventrikulärer Funktion dar (Abbildung 7).

Vorgeschichte: 4 Monate zuvor waren im Rahmen eines ACS (Raucher, positive Familienanamnese) in einem Herzzentrum die Implantation eines Taxus-Stents in den 2. RPLS des RCX und 3 Tage später die Implantation eines Cypher-Stents in die LAD bei koronarer Dreigefäßerkrankung erfolgt.

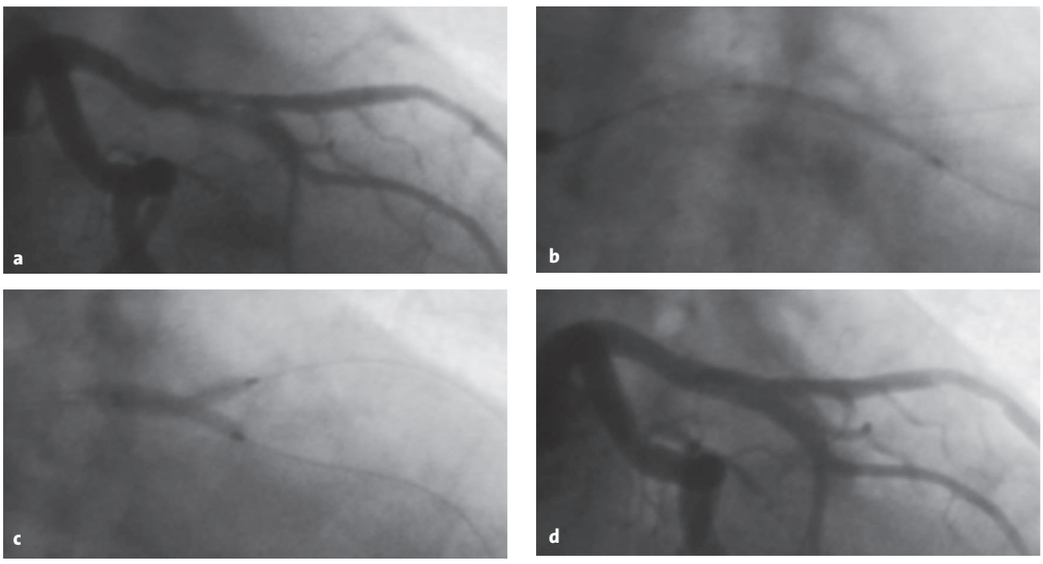

Abbildungen 4a bis 4d. a) Darstellung der linken Koronararterie des Patienten H.W. am Tag nach erfolgreicher Thrombolyse eines akuten Vorderwandinfarkts. Man erkennt eine noch ca. 50%ige Reststenose der LAD mit Abgangsstenose des großen Diagonalastes.
b) Stenting der LAD-Stenose (Taxus 3,0 mm/20 mm). Zur Sicherheit wurde der große Diagonalast mittels Zweidrahttechnik geschützt.
c) „Kissing balloons" zur Optimierung des PCI-Ergebnisses.
d) Gutes Endresultat. Ein Stenting des großen Diagonalastes war bei dieser Bifurkationsstenose nicht erforderlich.

Figures 4a to 4d. a) Coronary angiography of the left coronary artery of patient H.W. following successful thrombolysis of an acute anterior STEMI. An approximately 50% residual stenosis of the LAD can be recognized.
b) Stenting of the LAD stenosis (Taxus 3.0 mm/20 mm). To be on the safe side, the large diagonal branch was protected by a two-wire technique.
c) "Kissing balloons" to optimize the PCI result.
d) A good final result. Stenting of the large diagonal branch was not necessary with this bifurcation lesion.

Bei der Entlassung an einem Freitagmittag sei ihm geraten worden, sich bald beim Hausarzt Clopidogrel verschreiben zu lassen. Der Patient erhielt einen Termin bei seinem Hausarzt für den darauffolgenden Mittwochnachmittag. Am Mittwochmorgen kam es jedoch zu starker Angina pectoris. Vom Notarzt musste Herr S. mehrfach defibrilliert und kurzzeitig mechanisch reanimiert werden. Bei der Aufnahme in dem Herzzentrum war der Patient im kardiogenen Schock. Unter intraaortaler Ballonpumpe erfolgte die primäre PCI des akut verschlossenen Cypher-Stents in der LAD. Bei der 4 Monate später durchgeführten Kontrollangiographie zeigten sich lediglich geringgradige Wandunregelmäßigkeiten, bei weiterhin offenen Stents in der LAD und im RPLS (Abbildung 8).

Herr S. befindet sich jetzt im klinischen NYHA-Stadium III–IV. Aufgrund der höchstgradig reduzierten linksventrikulären Funktion wurde bei dem 46-jährigen Patienten eine Listung zur Herztransplantation eingeleitet. Zur Überbrückung der Zeit bis zur Transplantation (falls er sich unter der eingeleiteten medikamentösen Herzinsuffizienztherapie nicht bessert) implantierten wir einen Defibrillator. Herr S. ist derzeit auf niedrigem Niveau klinisch stabil. Die Folgen der (wenn auch unbeabsichtigten) Nichtbefolgung der ESC-PCI-Leitlinien sind enorm: Der Patient steht nun auf der Herztransplantationsliste.

Kommentar

Koronarstents stellen bei der Implantation einen thrombogenen Fremdkörper dar, der erst nach seiner vollständigen Endothelialisierung nicht mehr thrombogen ist. Zur Überbrückung der Einheilungsphase steht die aggregationshemmende Therapie im Vordergrund der Nachbehandlung. Die akute Stentthrombose nach Stentimplantation ist eine lebensbedrohende Komplikation mit hoher Mortalität [14], der durch eine duale Plättchenaggregationshemmung (ASS plus Clopidogrel) weitgehend vorgebeugt werden kann.

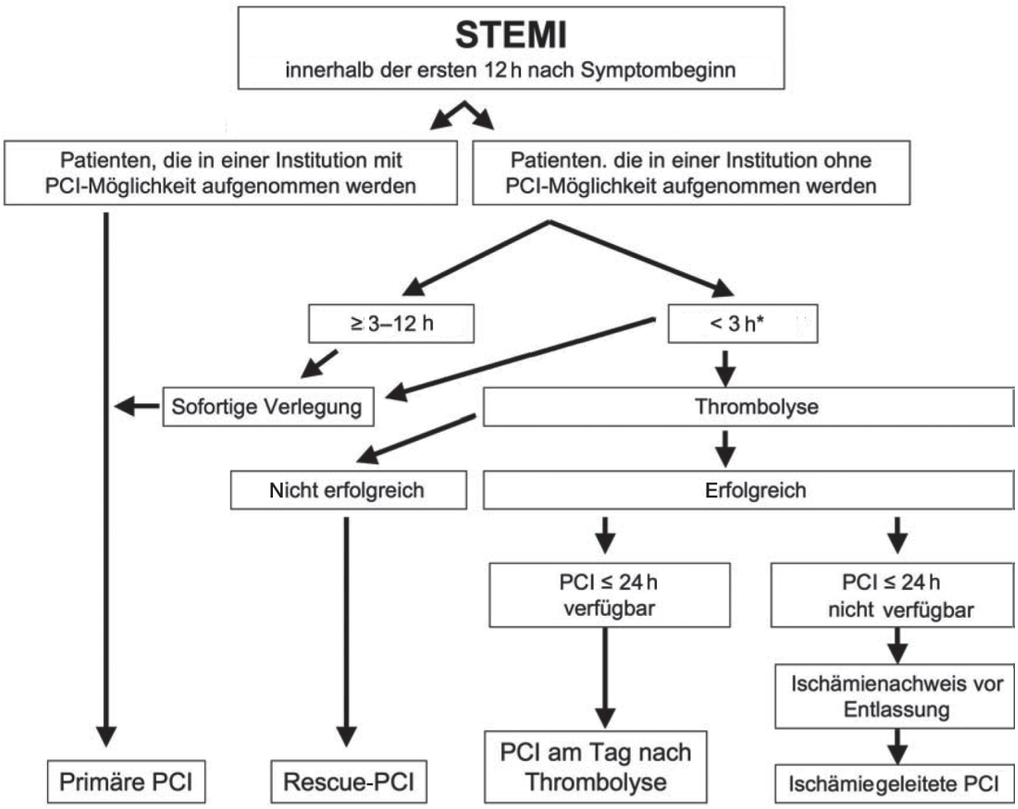

Abbildung 5. ESC-Leitlinien zur PCI bei Patienten mit STEMI. Innerhalb der ersten 3 h nach Symptombeginn ist die thrombolytische Therapie eine mögliche Alternative zur primären PCI. Falls die Thrombolyse kontraindiziert oder mit einem hohen Risiko behaftet ist, wird eine sofortige Verlegung zur primären PCI klar empfohlen. *Die wesentliche Rationale einer möglichen Präferenz der primären PCI im Vergleich zur Thrombolyse innerhalb der ersten 3 h ist die Vermeidung eines Schlaganfalls. Die Hauptrationale der Präferenz der primären PCI im Vergleich zur Thrombolyse innerhalb der ersten 3–12 h ist, Myokardgewebe zu retten und einen Schlaganfall zu vermeiden. Wenn die Thrombolyse bevorzugt wird, sollte sie nicht als endgültige Behandlung betrachtet werden. Selbst nach erfolgreicher Thrombolyse sollten eine Koronarangiographie am nächsten Tag und ggf. eine PCI durchgeführt werden. Bei kardiogenem Schock sollte man unter intraaortaler Gegenpulsation eine primäre PCI anstreben.

Figure 5. ESC PCI guidelines for patients with STEMI. Within the first 3 h after symptom onset, thrombolytic treatment is a possible alternative to primary PCI. If thrombolysis is contraindicated or too risky, transfer for immediate primary PCI is recommended. *The essential rationale for the preference of primary PCI over thrombolysis within the first 3 h is stroke prevention. The major rationale for the preference of primary PCI over thrombolysis within the first 3–12 h is salvaging of myocardial tissue and stroke prevention. If thrombolysis is preferred, it should not be seen as the final treatment. Even after successful thrombolysis, coronary angiography and – if applicable – PCI should be performed on the next day. For cardiogenic shock, primary PCI using intraaortic counterpulsation should be the preferred treatment.

Bei dem vorgestellten Patienten kam es 5 Tage nach der Entlassung durch das „Absetzen des Clopidogrels aus organisatorischen Gründen“ zu einem kardiogenen Schock auf dem Boden eines akuten thrombotischen Verschlusses des Cypher-Stents in der LAD. Zwar erfolgte die anschließende primäre PCI im kardiogenen Schock leitliniengetreu (Abbildung 5), der durch die Stenthrombose verursachte Myokardschaden war jedoch schon eingetreten (Abbildung 7). Die „organisatorische“ Clopidogrelpause war entgegen den ESC-PCI-Leitlinien: Nach Stentimplantation muss die duale Plättchenaggregationshemmung (ASS und Clopidogrel) lückenlos und bei allen Stents für mindestens 4 Wochen fortgeführt werden (Tabelle 4). Somit wäre der Patient wohl genauso gefährdet gewesen, wenn ein unbeschichteter Stent implantiert worden wäre. Bei unbeschichteten Stents kann das Clopidogrel nach 4 Wochen abgesetzt werden (wenn es nicht aus Gründen eines ACS weitergegeben werden muss, Tabelle 4). Nach DES

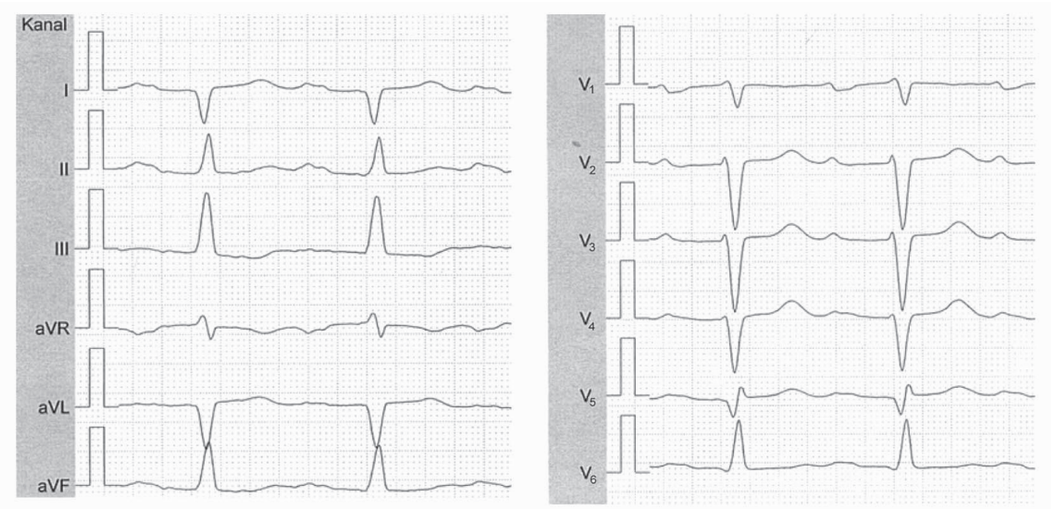

Abbildung 6. Ruhe-EKG des 46-jährigen Patienten S.S. nach kardiogenem Schock infolge akuter Stentthrombose bei Clopidogrelpause. Es zeigt sich eine fehlende R-Progression von V_2–V_4 mit QS-Komplex in V_5 als Ausdruck eines abgelaufenen ausgedehnten Vorderwandinfarkts.

Figure 6. ECG at rest of 46-year-old patient S.S. after cardiogenic shock caused by an acute stent thrombosis after an interruption in clopidogrel intake. A lack of R-progression from V_2–V_4 with QS complex in V_5 indicates an extensive anterior myocardial infarction.

muss das Clopidogrel länger als 4 Wochen gegeben werden: Zwar ist einerseits das antiproliferative Konzept der DES eine medizinische, potentiell kostensparende Innovation, mit der stationäre Aufenthalte vermieden werden können, andererseits ist jedoch die gewünschte antiproliferative Wirkung auf die glatten Gefäßmuskelzellen mit einer unerwünschten verzögerten Endothelialisierung verbunden [15]. Die Dauer der erforderlichen Clopidogrelgabe nach DES hängt auch von der Länge des gestenteten Segments ab, weil bei längeren Stentsegmenten häufiger Stentthrombosen beobachtet wurden [16]. Bei komplexeren Stenosen, wie Bifurkationsstenosen, die mit einem höheren Risiko einer Stentthrombose behaftet sind, ist es sinnvoll, Clopidogrel länger, z.B. für 1 Jahr, zu verabreichen [17, 18]. 3 Monate [19] bzw. 6 Monate [20] sind in diesen Fällen sicher zu kurz. Die optimale Dauer der dualen Plättchenaggregationshemmung bei PCI mit DES von ungeschützten Hauptstammstenosen ist derzeit nicht bekannt.

Leider ist Clopidogrel für „Zustand nach Stentimplantation“ nicht zugelassen und stellt somit in dieser Indikation einen „off-label use“ dar. Therapiehinweise der Krankenkassen und der Kassenärztlichen Vereinigungen haben in jüngster Zeit erhebliche Unsicherheit ausgelöst und dadurch Pa-

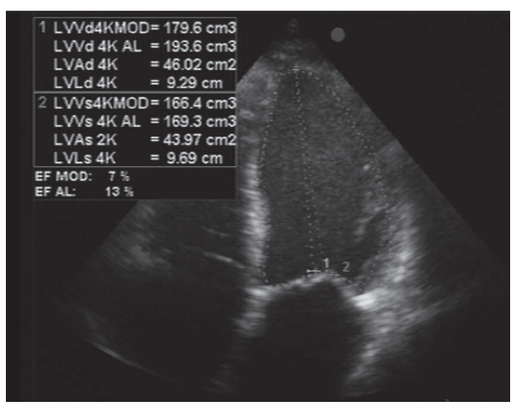

Abbildung 7. Echokardiogramm des 46-jährigen Patienten S.S. nach kardiogenem Schock infolge akuter Stentthrombose bei Clopidogrelpause. Der linke Ventrikel ist dilatiert, Akinesie der gesamten Vorder- und Lateralwand, bei lediglich minimaler Restbewegung der basalen Wandabschnitte und einer dadurch bedingten hochgradig eingeschränkten linksventrikulären systolischen Funktion (LVEF = 7%). Dilatation des linken Vorhofes mit 55 mm, Dilatation des Mitralklappenrings und konsekutiver Mitralklappeninsuffizienzgrad II–III. Im mitralen Einstromprofil Verkürzung der Dezelerationszeit auf 150 ms bei fehlender A-Welle im Sinne einer ausgeprägten restriktiven Füllungsstörung. Ebenfalls Dilatation der rechtskardialen Abschnitte und Trikuspidalklappeninsuffizienz Grad III mit einem gemessenen systolischen PA-Druck von 38 mmHg plus ZVD.

Figure 7. Echocardiogram of 46-year-old patient S.S. After cardiogenic shock due to a stent thrombosis following an interruption in clopidogrel intake, the left ventricle is dilated, akinesia of the complete anterior and lateral wall with only minimal residual movement of the basal segments. Thus, left ventricular systolic function is severely depressed (LVEF = 7%). Dilation of the left atrium with 55 mm, dilation of the mitral ring and consecutive mitral valve incompetence level II–III. The mitral inflow profile shows a decrease in the deceleration time to 150 ms in absence of an atrial wave, displaying distinct restrictive filling failure. Also, dilation of the right cardiac segments and tricuspid failure level III with measured systolic PA pressure of 38 mmHg plus CVP.

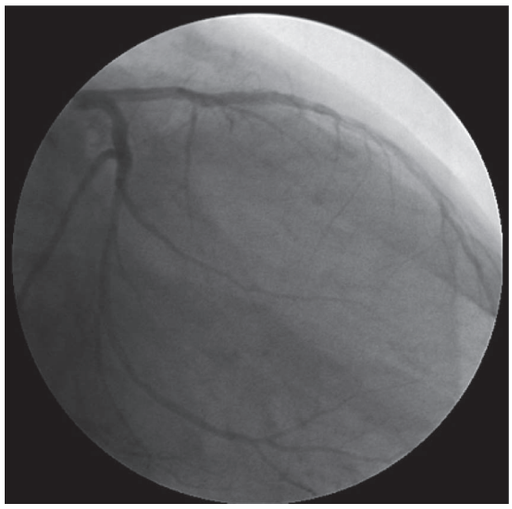

Abbildung 8. Kontrollangiographie 4 Monate nach dem kardiogenen Schock infolge akuter Stentthrombose bei Clopidogrelpause. Der Cypher-Stent in der LAD und der Taxus-Stent im großen RPLS des RCX (Linksversorgungstyp) sind jeweils offen ohne Anhalt für Restenosierungen. Allerdings ist die linksventrikuläre Auswurffraktion jetzt erheblich eingeschränkt (s. Abbildung 7).

Figure 8. Control angiography 4 months after cardiogenic shock following acute stent thrombosis after clopidogrel intake interruption. The Cypher stent in the LAD and the Taxus stent in the large RPLS of the RCX show no signs of restenosis. However, the LVEF is now considerably impaired (see Figure 7).

tienten nach Stentimplantation gefährdet. Diese Problematik wurde ausführlich an anderer Stelle diskutiert [21].

Möglichkeiten und Grenzen von Leitlinien

In den ESC-PCI-Leitlinien wurde auf die Empfehlungsklasse III verzichtet, da es unlogisch ist, etwas „nicht zu Empfehlendes zu empfehlen" [1]. Die Klasse III beinhaltet Maßnahmen, die entweder unwirksam oder schädlich sind. Unwirksame Maßnahmen braucht man nicht zu empfehlen, schädliche Interventionen sollten – in Analogie zu den Medikamenten – als Warnungen bzw. Kontraindikationen genannt werden, nicht als „Klasse-III-Empfehlung".

Die Leitlinien der ESC entstehen nach einem fest vorgegebenen 14-Stufen-Plan [22]: Dieser beinhaltet die Gründung einer Task Force, deren Konzept dann vom ESC Committee for Practice Guidelines und anschließend von zusätzlichen externen (!) Reviewern begutachtet wird. Die endgültigen Leitlinien repräsentieren den Konsens zwischen diesen drei Gruppen – im Fall der PCI-Leitlinien war es der Konsens von 46 Personen [1].

Tabelle 5a. Ein neues Scoring-System zur Beurteilung der Evidenz randomisierter klinischer Studien.
Dieses neue Scoring-System wertet entscheidende Parameter der evidenzbasierten Medizin (EBM), die in den traditionellen Bewertungen des Evidenzgrades (s. Tabelle 2) nicht berücksichtigt sind.

Table 5a. A new scoring system to assess the evidence of randomized clinical trials.
This new scoring system assesses decisive parameters of evidence-based medicine (EBM) that are not considered in traditional assessments of evidence levels (see Table 2).

Klinischer primärer Endpunkt	Ja = 3 Nein = 0
Doppelblind (einschließlich Ärzten)	Ja = 1 Nein = 0
Beobachtungsintervall für den primären Endpunkt ≥ 6 Monate	Ja = 1 Nein = 0
Multicenter (mindestens drei Zentren)	Ja = 1 Nein = 0
Externes und vom Steering Committee unabhängiges Clinical Event Committee/DSMB (Datensicherheit-Monitoring-Board)	Ja = 1 Nein = 0
Primärer Endpunkt erreicht	Ja = 1 Nein = 0
Power von ≥ 80% für den primären Endpunkt erreicht	Ja = 1 Nein = 0
Anteil des Follow-up der Patienten für angiographischen primären Endpunkt ≥ 80% und ≥ 95% für klinischen primären Endpunkt	Ja = 1 Nein = 0
Gesamt-EBM-Score	**Maximal mögl. Silber-Score: 10**

Tabelle 5b. Ein neues Scoring-System zur Beurteilung der Evidenz klinischer Register.
Dieses neue Scoring-System wertet entscheidende Parameter der evidenzbasierten Medizin (EBM), die in den traditionellen Bewertungen des Evidenzgrades (s. Tabelle 2) nicht berücksichtigt sind.

Table 5b. A new scoring system to assess the evidence of clinical registries.
This new scoring system assesses decisive parameters of evidence-based medicine (EBM) that are not considered in traditional assessments of evidence levels (see Table 2).

Daten prospektiv erhoben	Ja = 1 Nein = 0
Subgruppenanalyse einer randomisierten Studie	Ja = 1 Nein = 0
Multicenter (mindestens drei Zentren)	Ja = 1 Nein = 0
Externes und vom Steering Committee unabhängiges Clinical Event Committee/DSMB (Datensicherheit-Monitoring-Board)	Ja = 1 Nein = 0
Monitoring ≥ 10% und Follow-up ≥ 90%	Ja = 1 Nein = 0
Gesamt-EBM-Score	**Maximal mögl. Silber-Score: 5**

Leitlinien sind keine Richtlinien. Leitlinien sind Empfehlungen, was man tun sollte – aber nicht muss. Leitlinien könnten aber juristisch bedeutsam werden, wenn sie entweder (z.B. durch den Gemeinsamen Bundesausschuss) zu verbindlichen Richtlinien deklariert werden oder wenn Komplikationen auftreten, so dass der Arzt erklären muss, warum er nicht leitlinienorientiert vorgegangen ist (Beweislastumkehr). Leitlinien sind kein Lehrbuch, sie sind das Ergebnis der wissenschaftlichen Analyse publizierter Studien. Aus diesem Grund haben Leitlinien ein natürliches „Verfallsdatum". Da Studien, die nicht gemacht worden sind, auch nicht analysiert werden können, gelten Leitlinien immer nur für einen Teil der Patienten. Da ältere und multimorbide Patienten meist aus randomisierten Studien ausgeschlossen werden, gibt es für viele klinische Situationen keine evidenzbasierten Leitlinien. Daher ersetzen Leitlinien niemals die ärztliche Erfahrung.

Die von der ESC traditionell angewandte Klassifizierung des Evidenzgrades klinischer Studien (Tabelle 2) ist mit der der American Heart Association (AHA) und der des American College of Cardiology (ACC) praktisch identisch [19]. Alle drei Fachgesellschaften benutzen jedoch eine Wertung des Evidenzgrades klinischer Studien, die – ganz besonders auf dem Gebiet der PCI – heute nicht mehr sachgerecht sein kann: So genügen bereits zwei kleine randomisierte Studien mit wenigen Patienten und völlig ungenügender statistischer Power unter Verwendung eines klinisch unwichtigen Surrogatendpunkts, um den Evidenzgrad A zu erhalten (Tabelle 2). Bei der heute zunehmenden Zahl an randomisierten Studien muss einem primären klinischen Endpunkt der Vorzug vor Surrogatparametern gegeben werden. Doppelblinde Studienprotokolle können weitgehend – wenn auch unbewusste – subjektive Komponenten ausschließen. Bei der statistischen Power ist nicht nur die initiale Powerkalkulation wichtig, sondern die Frage, ob die initial angestrebte Power für den primären Endpunkt nach Abschluss der Studie auch wirklich erreicht wurde. Der Therapieerfolg und die Komplikationen dürfen nicht von den Studienteilnehmern selbst beurteilt werden (die Schüler benoten auch nicht ihre Schulaufgaben selbst). Ein ausreichend langes Nachbeobachtungsintervall bei möglichst vielen Patienten ist ebenfalls von grundlegender Bedeutung.

Da alle diese Faktoren nicht im ESC/AHA/ACC-Bewertungssystem der Evidenz klinischer Studien berücksichtigt werden, erfolgte kürzlich der Vorschlag eines neuen Scoring-Systems mit Parametern der evidenzbasierten Medizin („EBM") zur besseren Beurteilung von randomisierten klinischen Studien (Tabelle 5a) und Registern (Tabelle 5b) [23]. Dieses neue „EBM-Scoring"-System soll bei der zunehmenden Datenflut, mit der wir heute insbesondere auf dem Gebiet der PCI konfrontiert werden, eine Hilfestellung bei der Unterscheidung zwischen klinisch mehr und weniger relevanten Daten liefern [23].

Literatur

1. Silber S, Albertsson P, Aviles FF, et al. Guidelines for percutaneous coronary interventions: the Task Force for Percutaneous Coronary Interventions of the European Society of Cardiology. Eur Heart J 2005;26:804–47.
2. Parisi AF, Folland ED, Hartigan P. A comparison of angioplasty with medical therapy in the treatment of single-vessel coronary artery disease. Veterans Affairs ACME Investigators. N Engl J Med 1992;326:10–6.
3. Hartigan PM, Giacomini JC, Folland ED, et al. Two- to three-year follow-up of patients with single-vessel coronary artery disease randomized to PTCA or medical therapy (results of a VA cooperative study). Veterans Affairs Cooperative Studies Program ACME Investigators. Angioplasty Compared To Medicine. Am J Cardiol 1998;82:1445–50.
4. Pepine CJ, Geller NL, Knatterud GL, et al. The Asymptomatic Cardiac Ischemia Pilot (ACIP) study: design of a randomized clinical trial, baseline data and implications for a long-term outcome trial. J Am Coll Cardiol 1994;24:1–10.
5. Fox K, Garcia MA, Ardissino D, et al. Guidelines on the management of stable angina pectoris: executive summary: the Task Force on the Management of Stable Angina Pectoris of the European Society of Cardiology. Eur Heart J 2006; 27:1341–81.
6. Hachamovitch R, Hayes S, Friedman JD, et al. Determinants of risk and its temporal variation in patients with normal stress myocardial perfusion scans: what is the warranty period of a normal scan? J Am Coll Cardiol 2003;41:1329–40.
7. Scheller B, Hennen B, Hammer B, et al. Beneficial effects of immediate stenting after thrombolysis in acute myocardial infarction. J Am Coll Cardiol 2003;42:634–41.
8. Fernandez-Aviles F, Alonso JJ, Castro-Beiras A, et al. Routine invasive strategy within 24 hours of thrombolysis versus ischaemia-guided conservative approach for acute myocardial infarction with ST-segment elevation (GRACIA-1): a randomised controlled trial. Lancet 2004;364:1045–53.
9. Le May MR, Wells GA, Labinaz M, et al. Combined angioplasty and pharmacological intervention versus thrombolysis alone in acute myocardial infarction (CAPITAL AMI study). J Am Coll Cardiol 2005;46:417–24.
10. Thiele H, Engelmann L, Elsner K, et al. Comparison of pre-hospital combination-fibrinolysis plus conventional care with pre-hospital combination-fibrinolysis plus facilitated percutaneous coronary intervention in acute myocardial infarction. Eur Heart J 2005;26:1956–63.
11. Zeymer U, Uebis R, Vogt A, et al. Randomized comparison of percutaneous transluminal coronary angioplasty and medical therapy in stable survivors of acute myocardial infarction with single vessel disease: a study of the Arbeitsgemeinschaft Leitende Kardiologische Krankenhausärzte. Circulation 2003;108:1324–8.
12. Gupta M, Chang WC, Van de Werf F, et al. International differences in in-hospital revascularization and outcomes following acute myocardial infarction: a multilevel analysis of patients in ASSENT-2. Eur Heart J 2003;24:1640–50.
13. Gibson CM, Karha J, Murphy SA, et al. Early and long-term clinical outcomes associated with reinfarction following fibrinolytic administration in the Thrombolysis In Myocardial Infarction trials. J Am Coll Cardiol 2003;42:7–16.

14. Iakovou I, Schmidt T, Bonizzoni E, et al. Incidence, predictors, and outcome of thrombosis after successful implantation of drug-eluting stents. JAMA 2005;293:2126–30.
15. Joner M, Finn AV, Farb A, et al. Pathology of drug-eluting stents in humans: delayed healing and late thrombotic risk. J Am Coll Cardiol 2006;48:193–202.
16. Moreno R, Fernandez C, Hernandez R, et al. Drug-eluting stent thrombosis: results from a pooled analysis including 10 randomized studies. J Am Coll Cardiol 2005;45:954–9.
17. Cosgrave J, Agostoni P, Ge L, et al. Clinical outcome following aleatory implantation of paclitaxel-eluting or sirolimus-eluting stents in complex coronary lesions. Am J Cardiol 2005;96:1663–8.
18. Ge L, Airoldi F, Iakovou I, et al. Clinical and angiographic outcome after implantation of drug-eluting stents in bifurcation lesions with the crush stent technique: importance of final kissing balloon post-dilation. J Am Coll Cardiol 2005; 46:613–20.
19. Smith SC Jr, Feldman TE, Hirshfeld JW Jr, et al. ACC/AHA/SCAI 2005 guideline update for percutaneous coronary intervention – summary article. A report of the American College of Cardiology/American Heart Association Task Force on Practice Guidelines (ACC/AHA/SCAI Writing Committee to Update the 2001 Guidelines for Percutaneous Coronary Intervention). J Am Coll Cardiol 2006;47:216–35.
20. Pfisterer ME, Brunner-La Rocca HP, Buser PT, et al., for the BASKET LATE Investigators. Late clinical events after clopidogrel discontinuation may limit the benefit of drug-eluting stents. J Am Coll Cardiol 2006:in press.
21. Silber S, Böhm M, Gottwick M, et al. Akutes Herzinfarktrisiko bei mangelnder Clopidogrelgabe nach koronarer Stentimplantation. Dtsch Ärztebl 2006;103:A2863–8.
22. ESC. Recommendations for guidelines production. Sophia Antipolis, Frankreich: ESC, 2006 (*http://www.escardio.org/knowledge/guidelines/Rules*).
23. Silber S. A new and rapid scoring system to assess the scientific evidence from clinical trials. J Intervent Cardiol 2006;19:485–92.

Korrespondenzanschrift

Prof. Dr. Sigmund Silber, FACC, FESC
Kardiologische Praxis und Praxisklinik
Am Isarkanal 36
81379 München
Telefon (+49/89) 74215-130, Fax -131
E-Mail: sigmund@silber.com