„Normaler Herzkatheter“ trotz Angina und Myokardischämie

Herzerkrankung INOCA häufig übersehen -- Autoren: S. Silber, M. Keller

Klagt eine Patientin oder ein Patient über Schmerzen im Brustkorb und wird dann im Herzkatheter keine Einengung der Herzkranzgefäße festgestellt, kann die Schlussfolgerung „Ausschluss KHK“ bzw. „herzgesund“ trotzdem falsch sein. Alles Wichtige zum oft übersehenen Krankheitsbild INOCA – Ischemia with No Obstructive Coronary Arteries – erfahren Sie im nachfolgenden Beitrag.

Als klassische Indikation für eine Herzkatheteruntersuchung gilt das Vorhandensein von Angina pectoris oder ähnlicher Beschwerden, insbesondere bei gleichzeitigem Nachweis einer Belastungsischämie (pathologisches Belastungs-EKG oder noch besser anhand eines bildgebenden Verfahrens wie Stress-Echokardiografie, Myokardszintigrafie oder Stress-Magnetresonanztomografie [MRT], **Abb. 1**) [1]. Nicht selten aber ergibt die dann folgende Herzkatheteruntersuchung einen „Ausschluss koronare Herzkrankheit (KHK)“ und die Patienten werden als „herzgesund“ entlassen mit der Empfehlung, nach extrakardialen Ursachen ihrer Symptomatik fahnden zu lassen. Hier stellen wir nun die Frage, ob man

© Maksym Povozniuk / Stock.adobe.come (Symbolbild mit Fotomodell)

Prof. Dr. med. Dr. med. habil. Sigmund Silber
Kardiologie Zentrum München

Dr. med. Miriam Keller
Kardiologie Zentrum München

die Patienten zu früh und somit zu Unrecht als „herzgesund" eingestuft hat.

Wann sind „relevante Koronarstenosen" wirklich ausgeschlossen?

Im Fall von völlig „glatten" Koronararterien liegt wirklich ein Ausschluss epikardialer Koronarstenosen vor (**Abb. 2**). Wenn vor einer Herzkatheteruntersuchung keine bildgebende Ischämiediagnostik erfolgte, sollte im Fall des Nachweises „grenzwertiger" Koronarstenosen beim Herzkatheter oder im Kardio-Computertomogramm (CT) nach heutigen Leitlinien eine Prüfung der hämodynamischen bzw. prognostischen Relevanz dieser Koronarstenosen anhand des „Druckdrahtes" vorgenommen werden [2, 3, 4]. Mit diesem wird im Herzkatheter die Relevanz morphologisch grenzwertiger Koronarstenosen entweder im Rahmen einer pharmakologischen Belastung (Adenosin oder Regadenoson) mittels Messung der Fractional Flow Reserve (FFR) oder unter Ruhebedingungen mittels Messung der Instantaneous wave-free ratio (iwFR) oder der Resting full cycle ratio (RFR) beurteilt.
Bei positivem Ischämienachweis ist die Indikation zur Revaskularisation gegeben, bei negativem Test wird die „grenzwertige" Stenose als „hämodynamisch und prognostisch nicht relevant" eingestuft und überflüssige Stentimplantationen vermieden [4, 5]. Die nichtinvasive FFR-Messung mit dem Kardio-CT befindet sich in der Erforschung [6].

Abb. 1 **Moderne diagnostische Pfade bei „V. a. stabile KHK"**

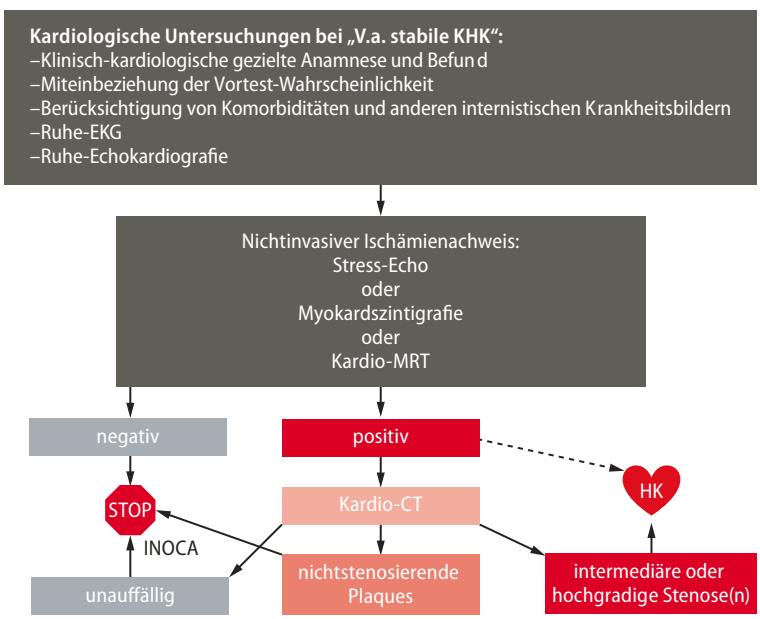

HK = Herzkatheter

Bei positivem Ischämienachweis (> 10% des linksventrikulären Myokards) sieht die moderne Diagnostik als nächstes das Kardio-CT mit Kontrastmittel vor („nichtinvasive Koronarangiografie", noch keine Leistung der GKV). Falls diese unauffällig ist („glatte Gefäße"), liegt eine INOCA vor, eine HK-Untersuchung ist nicht erforderlich.

© S. Silber

INOCA: Ischemia with No Obstructive Coronary Arteries

Die Kombination von Angina pectoris mit einem Ischämienachweis und „echtem Ausschluss" relevanter Koronarstenosen ist gar nicht so selten (**Abb. 2**). In einzelnen Studien kann die Häufigkeit sogar bis zu 70% der Katheterpatienten betreffen [2, 7, 8, 9, 10]. Eine aktuelle Metaanalyse von 4.547 Abstracts und 20 Studien fand – je nach Definition – eine Häufigkeit von 28–43% [11]. In der ISCHEMIA-Studie mit ihren sehr strengen Ein- und Ausschlusskriterien lag der Anteil der Patienten mit dokumentierter Belastungsischämie ohne im Kardio-CT erkennbare obstruktive Koronarstenosen bei 21% [12]. In allen Studien überwog der Anteil von (z. T. jüngeren) Frauen stark [11, 13, 14, 15]. Heute ist INOCA als eine der zahlreichen Facetten der ischämischen Herzerkrankung weitgehend anerkannt [16].

Limitationen des Herzkatheters

Die standardmäßig durchgeführte Herzkatheteruntersuchung weist eine entscheidende Limitation auf: Die Koronarangiografie – sei sie invasiv („Herzkatheter") oder nichtinvasiv (Kardio-CT) – erfasst nur die großen Koronararterien („Makrozirkulation", Gefäßdurchmesser > 400 µm). Diese machen aber nur 5% der Koronargefäße aus [17]. Die kleinen Koronararterien (100–400 µm) und noch kleineren Arteriolen („Mikrozirkulation", < 100 µm) sowie die Kapillaren (< 10 µm) können aufgrund physikalischer Limitationen in der Röntgen-Bildgebung nicht gesehen werden [17].
Wenn somit die großen Koronararterien (einschließlich der Druckdrahtmessung, s. o.) unauffällig sind, wird oft die Diagnose „Ausschluss KHK" gestellt, obwohl die kleinen Koronararterien durchaus betroffen sein können und die Beschwerden möglicherweise dadurch zu erklären sind. Die Patienten werden dann zu Unrecht als „herzgesund" eingestuft. Als Konsequenz müssen die betroffenen Patienten weiter eine eingeschränkte Lebensqualität ertragen, sich häufigen unnötigen Krankenhausaufenthalten und überflüssigen wiederholten Herzkatheteruntersuchungen unterziehen, die aber nichts an der erhöhten Rate kardiovaskulärer Komplikationen ändern [13, 17, 18, 19, 20].

Pathophysiologie und Diagnostik der INOCA

Die verschiedenen Aspekte der INOCA wurden 2020 in einem Konsensus-Dokument der Europäischen Gesellschaft für Kardiologie zusammengestellt [21]. Zunächst müssen andere offensichtliche organische Herzerkrankungen als Ursache ausgeschlossen wer-

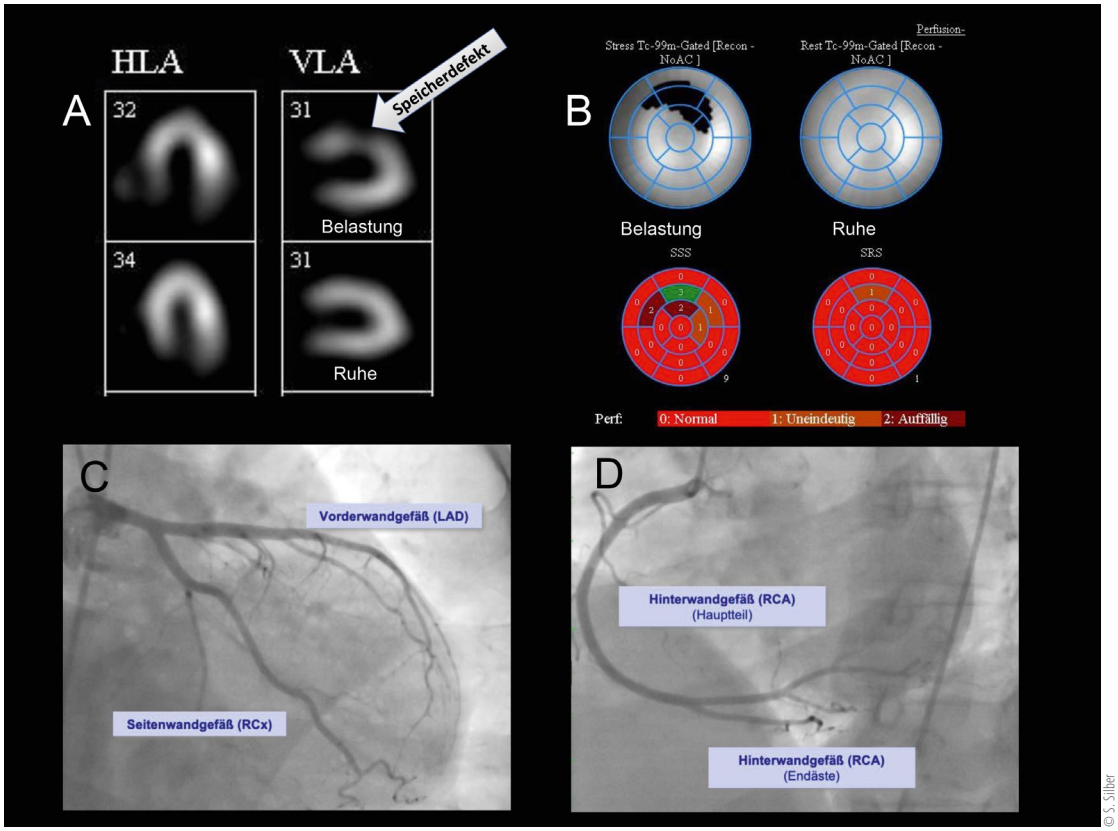

© S. Silber

Abb. 2 **Fallbeispiel für INOCA.** Myokardszintigramm einer 72-jährigen Patientin mit Anginapectoris-ähnlichen Beschwerden, arterieller Hypertonie, Hyperlipidämie und früherem Nikotinkonsum. Unter körperlicher Belastung erkennt man in den Originalszintigrammen (A) v. a. in der vertikalen Längsachse (VLA) eine relative Minderspeicherung in der Vorderwand, die sich in Ruhe vollständig auflöst. Dieser visuelle Eindruck lässt sich bei Vergleich mit einem Normkollektiv objektivieren (B, schwarz ist außerhalb des Normbereiches). Bei „glatten" Koronararterien in der Herzkatheteruntersuchung (C und D) ist die Diagnose INOCA gesichert.

Das Belastungs-EKG sollte zur Ischämiediagnostik nicht mehr eingesetzt werden.

den, z. B. linksventrikuläre Hypertrophie jeglicher Ursache, Vitien, insbesondere Aortenklappenstenose, Kardiomyopathien, Myokarditis oder infiltrative Prozesse [22, 23].

Neben der spezifischen Anamnese und Befunderhebung steht die nichtinvasive Ischämiediagnostik im Vordergrund. Hierbei sind die bildgebenden Verfahren (Stressechokardiografie, Myokardszintigrafie oder Stress-MRT) dem wegen seiner hohen falsch positiven Rate in der Ischämiediagnostik nicht mehr einzusetzenden Belastungs-EKG vorzuziehen [2, 3]. Für die Diskrepanz zwischen objektivem Ischämienachweis und „Ausschluss KHK" kommen zwei grundsätzlich verschiedene Pathomechanismen in Frage:

- die mikrovaskuläre Dysfunktion und
- die epikardiale vaskuläre Dysfunktion („Koronarspasmus").

Dementsprechend ergeben sich zwei verschiedene pathophysiologische und diagnostische Ansätze.

Die mikrovaskulär bedingte Angina/Ischämie

Die mikrovaskulären Veränderungen basieren vor allem auf einer Intimaproliferation und Verdickung der glatten Muskelzellen sowie einer perivaskulären Fibrose der Präarteriolen und Arteriolen bei gleichzeitiger Abnahme der Kapillarendurchmesser und deren Dichte [17, 24]. Da es gegenwärtig keine technische Möglichkeit gibt, die koronare Mikrozirkulation am Menschen direkt zu visualisieren, werden Parameter gemessen, aus denen indirekt Rückschlüsse gezogen werden: die Messung der koronaren Flussreserve (CFR) und dem hieraus abgeleiteten koronaren mikrovaskulären Widerstand.

Die CFR ist das Verhältnis von Ruhe- und nach Vasodilatation mit endothel-unabhängigen Substanzen (wie Adenosin oder Regadenoson) gemessenem Belastungsblutfluss. Dieser kann aus der jeweiligen Thermodilutionskurve [25] oder anhand eines Doppler-Drahtes [26] berechnet werden [27]. In den meisten Studien wurde eine Flussreserve von weniger als dem 2,0-fachen Anstieg als pathologisch gewertet [28]. Durch die Kombination der Druck- und Flussmessungen kann der Index des mikrovaskulären Widerstandes (IMR) berechnet werden. Ein IMR ≥ 25 gilt als pathologisch und Ausdruck einer mikrovaskulären Dysfunktion.

Die Koronarspasmus bedingte Angina/Ischämie

Die epikardial vasospastisch bedingte Angina/Ischämie beruht auf dynamischen Obstruktionen der großen epikardialen Koronararterien (z. B. Endothelium-derived relaxing factor [EDRF]-Mangel, endotheliale Dysfunktion), die bei einer Standard-Koronarangiografie in der Regel nicht auftreten. Der bekannten, 1959 von Myron Prinzmetal beschriebe-

nen Angina pectoris wurde ein solcher Koronarspasmus zugrunde gelegt [29].
Eine Testung auf Koronarspasmus setzt normale Ergebnisse für den Druck- und Flussdraht voraus. Intrakoronar wird das endothel-abhängige Acetylcholin (oder andere Substanzen) in verschiedenen Dosierungen verabreicht [30, 31, 32]. Er gilt als pathologisch, wenn eine Koronararterie eine Lumenreduktion von ≥ 90% in Verbindung mit Angina pectoris und transienten EKG-Veränderungen der ST-Strecke auftreten. Gelegentlich wird auch ein Spasmus im mikrovaskulären System postuliert, der dann nur im EKG, nicht aber in der Koronarangiografie erkennbar ist [33].

21%

der Patienten hatten in der ISCHEMIA-Studie INOCA.

Wann sind koronar bedingte Brustschmerzen ausgeschlossen?

Koronar bedingte Brustschmerzen sind (bei chronischem Koronarsyndrom) erst ausgeschlossen, wenn keine hochgradigen Koronarstenosen (> 70–80%) vorliegen, die FFR > 0,8 (bzw. die iwFR > 0,9), die CFR ≥ 2,0 und der IMR < 25 beträgt und der Acetylcholin-Test negativ ist [21, 31].

Prognose der INOCA

INOCA ist keine gutartige Erkrankung. Sie kann mit ähnlich häufigem Auftreten kardiovaskulärer Ereignisse einhergehen wie eine obstruktive KHK [21, 34, 35]. Eine aktuelle internationale Multicenterstudie fand ein jährliches Auftreten größerer kardialer Ereignisse (MACE, Major Adverse Cardiac Events) von 7,7% [36]. Die 10-Jahres-MACE-Inzidenz von Patienten mit INOCA war mit 45% signifikant höher als die der Kontrollgruppe mit 10% [37].
In diesem Zusammenhang sei erwähnt, dass in der CIAO-ISCHEMIA-Studie überraschend die Ausdehnung der Myokardischämie der INOCA-Patienten mit der der Patienten mit epikardial stenosierender KHK vergleichbar war [38]. Mikrovaskuläre Dysfunktion und Koronarspasmus können auch gemeinsam vorkommen und die Prognose weiter verschlechtern [17, 19, 21], insbesondere wenn sie mit einer Koronarverkalkung kombiniert auftreten [39]. Frauen haben eine ähnlich schlechte Prognose wie Männer [40].

Therapie der INOCA

Bei allen Formen der INOCA steht die Therapie der häufigen Komorbiditäten [41], insbesondere eine positive Beeinflussung des Lebensstils wie Herz-Kreislauf-orientierte Ernährung, körperliche Aktivität, Stressreduktion sowie optimale Einstellung der klassischen kardiovaskulären Risikofaktoren (Übergewicht, Bluthochdruck, Hyperlipidämie, Diabetes mellitus und Nikotinstopp) im Vordergrund [21, 42, 43].
Bei mikrovaskulärer Angina können die klassischen Antianginosa wie Nitrate, Betablocker, Kalziumantagonisten, aber auch Ranolazin oder Ivabradin versucht werden. Ferner können ACE-Hemmer bzw. Angiotensin-Rezeptorblocker (ARB) probatorisch eingesetzt werden und Statine in Abhängigkeit vom kardiovaskulären Risiko [44, 45].
Gelegentlich werden auch niedrig dosierte trizyklische Antidepressiva empfohlen. Das in Leitlinien häufig empfohlene Nicorandil ist in Deutschland nicht erhältlich. Bei nachgewiesenem Koronarspasmus stehen Nitrate und Kalzium-Antagonisten im Vordergrund, Betablocker sollen nicht gegeben bzw. abgesetzt werden.
Weitere klinische Forschung auf dem Gebiet dieser bislang unterschätzen Krankheit ist erforderlich. Es werden die Ergebnisse der derzeit laufenden INOCA-Studien (WARRIOR [46], PRIZE [47] und CorCTCA [48]) erwartet. Ziel muss es sein, INOCA stärker in das Bewusstsein der Ärzteschaft zu rücken [46, 49]. ▪

Autor und Autorin:
Prof. Dr. med. Dr. med. habil. Sigmund Silber
Kardiologie Zentrum München
Tal 21
D-80331 München
sigmund@silber.com
Dr. med. Miriam Keller
Kardiologie Zentrum München

Literatur
als Zusatzmaterial unter springermedizin.de/mmw
Title:
INOCA – a frequently overlooked or even ignored heart disease
Keywords:
INOCA, myocardial ischemia, coronary heart disease, coronary flow reserve

INTERESSENKONFLIKT
Keiner

FAZIT FÜR DIE PRAXIS

1. Die Angina pectoris ist das häufigste Symptom der ischämischen Herzkrankheit, die weltweit unverändert die häufigste Todesursache darstellt. Ein großer Teil von Patienten mit Angina (ähnlichen) Symptomen und (anhand von Stressechokardiografie, Myokardszintigrafie oder MRT) nachgewiesener Belastungsischämie wird fälschlicherweise mit „Ausschluss KHK" eingestuft, obwohl sie unter INOCA leiden.
2. INOCA betrifft ca. 50–70% der Frauen und ca. 30–50% der Männer, die einer Herzkatheteruntersuchung zugeführt werden. Pathophysiologisch können einer INOCA eine mikrovaskuläre Dysfunktion, ein Koronarspasmus oder Mischformen zugrunde liegen.
3. INOCA kann heute sehr exakt anhand spezieller Druck- und Flussmessungen im Herzkatheter gemessen werden. Wenn eine mikrovaskuläre Dysfunktion ausgeschlossen ist, sollte der Test auf einen Koronarspasmus folgen.
4. INOCA ist keine gutartige Erkrankung. Sie kann mit ähnlich häufigem Auftreten kardiovaskulärer Ereignisse einhergehen wie eine obstruktive KHK.
5. INOCA wird oft unterschätzt oder sogar ignoriert, sodass Lebensstil-ändernde und medikamentöse Therapien häufig nicht ernst genug genommen werden.

Literatur

1. Silber S. Verdacht auf stabile KHK: Wann zum Herzkatheter überweisen ? MMW Fortschr. Med. 2017;159:46-48
2. Knuuti J, Wijns W, Saraste A, Capodanno D, Barbato E, Funck-Brentano C, Prescott E, Storey RF, Deaton C, Cuisset T, Agewall S, Dickstein K, Edvardsen T, Escaned J, Gersh BJ, Svitil P, Gilard M, Hasdai D, Hatala R, Mahfoud F, Masip J, Muneretto C, Valgimigli M, Achenbach S, Bax JJ, Group ESCSD. 2019 ESC Guidelines for the diagnosis and management of chronic coronary syndromes. Eur Heart J. 2020;41:407-477
3. Silber S. ESC-Leitlinie 2019 zum chronischen Koronarsyndrom (CCS, vormals „stabile KHK") Was ist neu? Was ist besonders wichtig? Herz. 2019;44:676-683
4. Figulla HR, Lauten A, Maier LS, Sechtem U, Silber S, Thiele H. Perkutane Koronarintervention bei stabiler koronarer Herzkrankheit – Ist weniger mehr? Deutsches Arzteblatt international. 2020;117:137-144
5. Ciccarelli G, Barbato E, Toth GG, Gahl B, Xaplanteris P, Fournier S, Milkas A, Bartunek J, Vanderheyden M, Pijls N, Tonino P, Fearon WF, Juni P, De Bruyne B. Angiography Versus Hemodynamics to Predict the Natural History of Coronary Stenoses: Fractional Flow Reserve Versus Angiography in Multivessel Evaluation 2 Substudy. Circulation. 2018;137:1475-1485
6. Sharma SP, Hirsch A, Hunink MGM, Cramer MJM, Mohamed Hoesein FAA, Geluk CA, Kramer G, Gratama JWC, Braam RL, van der Zee PM, Yassi W, Wolters SL, Gurlek C, Pundziute G, Vliegenthart R, Budde RPJ. Addition of FFRct in the diagnostic pathway of patients with stable chest pain to reduce unnecessary invasive coronary angiography (FUSION): Rationale and design for the multicentre, randomised, controlled FUSION trial. Neth Heart J. 2022
7. Reeh J, Therming CB, Heitmann M, Hojberg S, Sorum C, Bech J, Husum D, Dominguez H, Sehestedt T, Hermann T, Hansen KW, Simonsen L, Galatius S, Prescott E. Prediction of obstructive coronary artery disease and prognosis in patients with suspected stable angina. Eur Heart J. 2019;40:1426-1435
8. Douglas PS, Hoffmann U, Patel MR, Mark DB, Al-Khalidi HR, Cavanaugh B, Cole J, Dolor RJ, Fordyce CB, Huang M, Khan MA, Kosinski AS, Krucoff MW, Malhotra V, Picard MH, Udelson JE, Velazquez EJ, Yow E, Cooper LS, Lee KL, Investigators P. Outcomes of anatomical versus functional testing for coronary artery disease. N Engl J Med. 2015;372:1291-1300
9. Patel MR, Peterson ED, Dai D, Brennan JM, Redberg RF, Anderson HV, Brindis RG, Douglas PS. Low diagnostic yield of elective coronary angiography. N Engl J Med. 2010;362:886-895
10. Vitola B, Trusinskis K, Mintale I, Kalnina M, Erglis A. Coronary Artery Disease in Women: Lessons Learned from Single-Center SPECT Registry and Future Directions for INOCA Patients. Medicina (Kaunas). 2022;58
11. Aribas E, Roeters van Lennep JE, Elias-Smale SE, Piek JJ, Roos M, Ahmadizar F, Arshi B, Duncker DJ, Appelman Y, Kavousi M. Prevalence of microvascular angina among patients with stable symptoms in the absence of obstructive coronary artery disease: a systematic review. Cardiovasc Res. 2022;118:763-771
12. Hochman JS, Reynolds HR, Bangalore S, O'Brien SM, Alexander KP, Senior R, Boden WE, Stone GW, Goodman SG, Lopes RD, Lopez-Sendon J, White HD, Maggioni AP, Shaw LJ, Min JK, Picard MH, Berman DS, Chaitman BR, Mark DB, Spertus JA, Cyr DD, Bhargava B, Ruzyllo W, Wander GS, Chernyavskiy AM, Rosenberg YD, Maron DJ, Group IR. Baseline Characteristics and Risk Profiles of Participants in the ISCHEMIA Randomized Clinical Trial. JAMA Cardiol. 2019;4:273-286
13. Jespersen L, Hvelplund A, Abildstrom SZ, Pedersen F, Galatius S, Madsen JK, Jorgensen E, Kelbaek H, Prescott E. Stable angina pectoris with no obstructive coronary artery disease is associated with increased risks of major adverse cardiovascular events. Eur Heart J. 2012;33:734-744
14. Sharaf B, Wood T, Shaw L, Johnson BD, Kelsey S, Anderson RD, Pepine CJ, Bairey Merz CN. Adverse outcomes among women presenting with signs and symptoms of ischemia and no obstructive coronary artery disease: findings from the National Heart, Lung, and Blood Institute-sponsored Women's Ischemia Syndrome Evaluation (WISE) angiographic core laboratory. Am Heart J. 2013;166:134-141
15. Reynolds HR, Diaz A, Cyr DD, Shaw LJ, Mancini GBJ, Leipsic J, Budoff MJ, Min JK, Hague CJ, Berman DS, Chaitman BR, Picard MH, Hayes SW, Scherrer-Crosbie M, Kwong RY, Lopes RD, Senior R, Dwivedi SK, Miller TD, Chow BJW, de Silva R, Stone GW, Boden WE, Bangalore S, O'Brien SM, Hochman JS, Maron DJ, Group IR. Ischemia With Nonobstructive Coronary Arteries: Insights From the ISCHEMIA Trial. JACC Cardiovasc Imaging. 2023;16:63-74
16. Boden WE, Marzilli M, Crea F, Mancini GBJ, Weintraub WS, Taqueti VR, Pepine CJ, Escaned J, Al-Lamee R, Gowdak LHW, Berry C, Kaski JC, Chronic Myocardial Ischemic Syndromes Task F. Evolving Management Paradigm for Stable Ischemic Heart Disease Patients: JACC Review Topic of the Week. J Am Coll Cardiol. 2023;81:505-514
17. Taqueti VR, Di Carli MF. Coronary Microvascular Disease Pathogenic Mechanisms and Therapeutic Options: JACC State-of-the-Art Review. J Am Coll Cardiol. 2018;72:2625-2641
18. Jespersen L, Abildstrom SZ, Hvelplund A, Prescott E. Persistent angina: highly prevalent and associated with long-term anxiety, depression, low physical functioning, and quality of life in stable angina pectoris. Clin Res Cardiol. 2013;102:571-581
19. Radico F, Zimarino M, Fulgenzi F, Ricci F, Di Nicola M, Jespersen L, Chang SM, Humphries KH, Marzilli M, De Caterina R. Determinants of long-term clinical outcomes in patients with angina but without obstructive coronary artery disease: a systematic review and meta-analysis. Eur Heart J. 2018;39:2135-2146
20. Gulati M, Khan N, George M, Berry C, Chieffo A, Camici PG, Crea F, Kaski JC, Marzilli M, Merz CNB. Ischemia with no obstructive coronary artery disease (INOCA): A patient self-report quality of life survey from INOCA international. Int J Cardiol. 2023;371:28-39
21. Kunadian V, Chieffo A, Camici PG, Berry C, Escaned J, Maas A, Prescott E, Karam N, Appelman Y, Fraccaro C, Louise Buchanan G, Manzo-Silberman S, Al-Lamee R, Regar E, Lansky A, Abbott JD, Badimon L, Duncker DJ, Mehran R, Capodanno D, Baumbach A. An EAPCI Expert Consensus Document on Ischaemia with Non-Obstructive Coronary Arteries in Collaboration with European Society of Cardiology Working Group on Coronary Pathophysiology & Microcirculation Endorsed by Coronary Vasomotor Disorders International Study Group. Eur Heart J. 2020;41:3504-3520
22. Marzilli M, Merz CN, Boden WE, Bonow RO, Capozza PG, Chilian WM, DeMaria AN, Guarini G, Huqi A, Morrone D, Patel MR, Weintraub WS. Obstructive coronary atherosclerosis and ischemic heart disease: an elusive link! J Am Coll Cardiol. 2012;60:951-956
23. Ong P, Camici PG, Beltrame JF, Crea F, Shimokawa H, Sechtem U, Kaski JC, Bairey Merz CN, Coronary Vasomotion Disorders International Study G. International standardization of diagnostic criteria for microvascular angina. Int J Cardiol. 2018;250:16-20
24. Padro T, Manfrini O, Bugiardini R, Canty J, Cenko E, De Luca G, Duncker DJ, Eringa EC, Koller A, Tousoulis D, Trifunovic D, Vavlukis M, de Wit C, Badimon L. ESC Working Group on Coronary Pathophysiology and Microcirculation position paper on ‚coronary microvascular dysfunction in cardiovascular disease'. Cardiovasc Res. 2020;116:741-755
25. Barbato E, Aarnoudse W, Aengevaeren WR, Werner G, Klauss V, Bojara W, Herzfeld I, Oldroyd KG, Pijls NH, De Bruyne B, Week 25 study g. Validation of coronary flow reserve measurements by thermodilution in clinical practice. Eur Heart J. 2004;25:219-223
26. Everaars H, de Waard GA, Driessen RS, Danad I, van de Ven PM, Raijmakers PG, Lammertsma AA, van Rossum AC, Knaapen P, van Royen N. Doppler Flow Velocity and Thermodilution to Assess Coronary Flow Reserve: A Head-to-Head Comparison With [(15)O]H(2)O PET. JACC Cardiovasc Interv. 2018;11:2044-2054
27. Demir OM, Rahman H, van de Hoef TP, Escaned J, Piek JJ, Plein S, Perera D. Invasive and non-invasive assessment of ischaemia in chronic coronary syndromes: translating pathophysiology to clinical practice. Eur Heart J. 2022;43:105-117
28. Usui E, Murai T, Kanaji Y, Hoshino M, Yamaguchi M, Hada M, Hamaya R, Kanno Y, Lee T, Yonetsu T, Kakuta T. Clinical significance of concordance or discordance between fractional flow reserve and coronary flow reserve for coronary physiological indices, microvascular resistance, and prognosis after elective percutaneous coronary intervention. EuroIntervention. 2018;14:798-805
29. Prinzmetal M, Kennamer R, Merliss R, Wada T, Bor N. Angina pectoris. I. A variant form of angina pectoris; preliminary report. Am J Med. 1959;27:375-388
30. Bairey Merz CN, Pepine CJ, Walsh MN, Fleg JL. Ischemia and No Obstructive Coronary Artery Disease (INOCA): Developing Evidence-Based Therapies and Research Agenda for the Next Decade. Circulation. 2017;135:1075-1092
31. Bastiany A, Pacheco C, Sedlak T, Saw J, Miner SES, Liu S, Lavoie A, Kim DH, Gulati M, Graham MM. A Practical Approach to Invasive Testing in Ischemia With No Obstructive Coronary Arteries (INOCA). CJC Open. 2022;4:709-720
32. Seitz A, Sechtem U. Intracoronary function testing in patients with INOCA: Is it worth the money? Int J Cardiol. 2021;339:10-11
33. de Silva R, Cheng K. Microvascular angina: quo tendimus? Eur Heart J. 2021;42:4601-4604
34. Varrichione G, Biccire FG, Di Pietro R, Prati F, Battisti P. The risk of acute coronary events in microvascular disease. Eur Heart J Suppl. 2022;24:I127-I130
35. Brainin P, Frestad D, Prescott E. The prognostic value of coronary endothelial and microvascular dysfunction in subjects with normal or non-obstructive coronary artery disease: A systematic review and meta-analysis. Int J Cardiol. 2018;254:1-9
36. Shimokawa H, Suda A, Takahashi J, Berry C, Camici PG, Crea F, Escaned J, Ford T, Yii E, Kaski JC, Kiyooka T, Mehta PK, Ong P, Ozaki Y, Pepine C, Rimoldi O, Safdar B, Sechtem U, Tsujita K, Yasuda S, Beltrame JF, Merz CNB. Clinical characteristics and prognosis of patients with microvascular angina: an international and prospective cohort study by the Coronary Vasomotor Disorders International Study (COVADIS) Group. Eur Heart J. 2021;42:4592-4600
37. Zhou W, Lee JCY, Leung ST, Lai A, Lee TF, Chiang JB, Cheng YW, Chan HL, Yiu KH, Goh VK, Pennell DJ, Ng MY. Long-Term Prognosis of Patients With Coronary Microvascular Disease Using Stress Perfusion Cardiac Magnetic Resonance. JACC Cardiovasc Imaging. 2021;14:602-611
38. Reynolds HR, Picard MH, Spertus JA, Peteiro J, Lopez Sendon JL, Senior R, El-Hajjar MC, Celutkiene J, Shapiro MD, Pellikka PA, Kunichoff DF, Anthopolos R, Alfakih K, Abdul-Nour K, Khouri M, Bershtein L, De Belder M, Poh KK, Beltrame JF, Min JK, Fleg JL, Li Y, Maron DJ, Hochman JS. Natural History of Patients With Ischemia and No Obstructive Coronary Artery Disease: The CIAO-ISCHEMIA Study. Circulation. 2021;144:1008-1023
39. Suda A, Takahashi J, Hao K, Kikuchi Y, Shindo T, Ikeda S, Sato K, Sugisawa J, Matsumoto Y, Miyata S, Sakata Y, Shimokawa H. Coronary Functional Abnormalities in Patients With Angina and Nonobstructive Coronary Artery Disease. J Am Coll Cardiol. 2019;74:2350-2360
40. Murthy VL, Naya M, Taqueti VR, Foster CR, Gaber M, Hainer J, Dorbala S, Blankstein R, Rimoldi O, Camici PG, Di Carli MF. Effects of sex on coronary microvascular dysfunction and cardiac outcomes. Circulation. 2014;129:2518-2527
41. Schumann CL, Mathew RC, Dean JL, Yang Y, Balfour PC, Jr., Shaw PW, Robinson AA, Salerno M, Kramer CM, Bourque JM. Functional and Economic Impact of INOCA and Influence of Coronary Microvascular Dysfunction. JACC Cardiovasc Imaging. 2021;14:1369-1379
42. Ford TJ, Stanley B, Sidik N, Good R, Rocchiccioli P, McEntegart M, Watkins S, Eteiba H, Shaukat A, Lindsay M, Robertson K, Hood S, McGeoch R, Mc$_{h}$ade R, Yii E, McCartney P, Corcoran D, Collison D, Rush C, Sattar N, McConnachie A, Touyz RM, Oldroyd KG, Berry C. 1-Year Outcomes of Angina Management Guided by Invasive Coronary Function Testing (CorMicA). JACC Cardiovasc Interv. 2020;13:33-45
43. Mone P, Lombardi A, Salemme L, Cioppa A, Popusoi G, Varzideh F, Pansini A, Jankauskas SS, Forzano I, Avvisato R, Wang X, Tesorio T, Santulli G. Stress Hyperglycemia Drives the Risk of Hospitalization for Chest Pain in Patients With Ischemia and Nonobstructive Coronary Arteries (INOCA). Diabetes Care. 2023;46:450-454
44. Silber S. Wirklich gesund? So bestimmt man das persönliche kardiovaskuläre Risiko. MMW Fortschr Med. 2022;164:32-37
45. Zhang X, Li Q, Zhao J, Li X, Sun X, Yang H, Wu Z, Yang J. Effects of combination of statin and calcium channel blocker in patients with cardiac syndrome X. Coronary artery disease. 2014;25:40-44
46. Handberg EM, Merz CNB, Cooper-Dehoff RM, Wei J, Conlon M, Lo MC, Boden W, Frayne SM, Villines T, Spertus JA, Weintraub W, O'Malley P, Chaitman B, Shaw LJ, Budoff M, Rogatko A, Pepine CJ. Rationale and design of the Women's Ischemia Trial

to Reduce Events in Nonobstructive CAD (WARRIOR) trial. Am Heart J. 2021;237:90-103
47. Morrow AJ, Ford TJ, Mangion K, Kotecha T, Rakhit R, Galasko G, Hoole S, Davenport A, Kharbanda R, Ferreira VM, Shanmuganathan M, Chiribiri A, Perera D, Rahman H, Arnold JR, Greenwood JP, Fisher M, Husmeier D, Hill NA, Luo X, Williams N, Miller L, Dempster J, Macfarlane PW, Welsh P, Sattar N, Whittaker A, Connachie AM, Padmanabhan S, Berry C. Rationale and design of the Medical Research Council's Precision Medicine with Zibotentan in Microvascular Angina (PRIZE) trial. Am Heart J. 2020;229:70-80
48. Sidik NP, McEntegart M, Roditi G, Ford TJ, McDermott M, Morrow A, Byrne J, Adams J, Hargreaves A, Oldroyd KG, Stobo D, Wu O, Messow CM, McConnachie A, Berry C. Rationale and design of the British Heart Foundation (BHF) Coronary Microvascular Function and CT Coronary Angiogram (CorCTCA) study. Am Heart J. 2020;221:48-59
49. Kunadian V, Raharjo DE. Breaking down the barriers in the management of INOCA: how can we do better in the diagnosis of coronary vasomotor disorders? EuroIntervention. 2022;17:1201-1203